DEI

# TUMORI FOLLICOLARI SEBACEI

Digitized by the Internet Archive
in 2016

https://archive.org/details/b22324197

# DEI
# TUMORI FOLLICOLARI SEBACEI

DI

LUIGI PORTA

PROF. DI CLINICA CHIRURGICA NELL'I. R. UNIVERSITÀ DI PAVIA

MEMORIA LETTA ALL'I. R. ISTITUTO LOMBARDO
DI SCIENZE, LETTERE ED ARTI

CON TRE TAVOLE IN RAME.

MILANO
TIPOGRAFIA DI GIUSEPPE BERNARDONI DI GIOVANNI
MDCCCLVI.

Diconsi lupie sebacee, o follicolari sebacei, i tumori, i quali procedono da uno sviluppo morboso dei follicoli dello stesso nome. Le ghiandole sebacee che stanno appiattate sotto la pelle od accanto alle radici dei peli sono difatti suscettibili d'intumidirsi per l' accumulazione della materia contenuta, e di manifestarsi all'esterno in forma di tubercoli, i quali facendo deformità e molestia, persuadono sovente alla demolizione. In tanta copia di ghiandole, che per ogni dove gremiscono la faccia interna del corio e le aperture naturali; ed in tanta frequenza di tumori saccati, che ad ogni tratto s'incontrano alla superficie del corpo, una lupia dall'ostruzione di un follicolo sebaceo si deve dire un fenomeno veramente raro. Nulladimeno dal primo momento in cui i patologi traspirarono, e poscia riconobbero positivamente, che questi organi possono convertirsi in tumori follicolati, vennero di leggieri nell' idea, che essi dessero generalmente origine alle lupie che si ordiscono sotto i comuni integumenti.

Cruvelhier (1), il quale notò innanzi tutti, che i meliceridi sottocutanei sono talvolta ombilicati ed aperti, fu il primo a sospettare che potessero procedere dalle ghiandole sebacee: ed Astley

(1) *Essai sur l'anatomie pathologique*, pag. 327. Paris, 1816.

Cooper, in una sua Memoria pubblicata l'anno 1820 (1), confermò il fatto e generalizzò il principio, i tumori saccati della superficie del corpo non essere che follicoli sebacei ostrutti ed ampliati. A mente dell'autore, ogni maniera di cistidi superficiali, meliceridi, ateromatose, pelose, calcari, e le stesse produzioni cornee, ripetono quest'origine: e dove l'orificio escretore non esiste o non appare, deve essersi cicatrizzato: e dove il tumore non si mostra continuo alla pelle, è segno che nel suo sviluppo si è da essa disgiunto. Leggendo oggi imparzialmente la suddetta Memoria s'accorge, che l'illustre autore non sapendo ancora l'uso del microscopio, non avea che un'imperfetta nozione delle ghiandole sebacee e del loro rapporto colla pelle e le radici dei peli; e che egli non ha mai fatto uno studio profondo delle lupie esterne: ma fu colpito da un tumore follicolato ed aperto che portava sul proprio dorso, vedeva coll'ajuto di uno specchio, ed evacuava mediante le dita: ed avendo poscia avuto l'opportunità di osservare casi analoghi in altri individui, indovinò che questi tumori particolari procedessero da una ghiandola sebacea ingrandita: ma la teoria da lui ideata in proposito, fa d'uopo convenire, non ha che l'appoggio di alcuni fatti isolati (2).

Lo studio che dopo l'introduzione del microscopio si è fatto delle ghiandole sebacee e sudorifere ha dato grande importanza a questi organi nelle malattie della pelle, ed è stato favorevole alla dottrina di Cooper, avendo per la verità dimostrato, che spessissime fiate le ghiandole sebacee si trovano alterate. Laonde si scorge che i migliori dermatologi e gli scrittori più recenti di

---

(1) *Astley Cooper and Travers Surgical.* Essays, 1820. Tom. II, pag. 236.

(2) Nella figura 6 della Tavola unita alla Memoria, Cooper rappresenta uno di questi tumori grosso un fagiuolo, demolito dalla spalla di una signora; ed egli dice, che l'interna cavità del medesimo era rivestita di epidermide.

anatomia patologica, Rayer (1), Simon (2), Devergie (3), Vogel (4), Ribbentrop (5), Baerensprung (6) ed altri, sono propizii al principio e disposti ad accordare, che i tumori saccati della superficie nascano veramente o possano nascere dai follicoli sebacei. Förster (7), che è fra gli ultimi autori il più preciso, basato alle proprie ed altrui osservazioni, non sa vedere altra sorgente. Rokitansky (8) però riconosce la duplice provenienza di questi tumori, vale a dire, di quelli che procedono dall'alterazione delle ghiandole cave primitive o naturali; e di quelli che rappresentano delle cistidi di nuova formazione, osservando giustamente, a sostegno di questa seconda origine, che i tumori cistici della superficie giacciono talvolta negli strati profondi della tela cellulare e senza alcun rapporto colla pelle.

Nello spazio di ventun anni io ho raccolto dalla mia pratica 384 casi di tumori cistici della superficie del corpo sopra 298 ammalati e 14 cadaveri; in tutto 312 individui, per la ragione che 23 di questi presentavano 72 lupie, ossia da 2 fino a 20 ciascuno sulla stessa od in diverse parti del corpo. I quali tumori si riscontrarono al capo, al collo, al tronco, agli organi genitali dell'uno e dell'altro sesso, ed alle estremità. Ma al capo furono assai più numerosi che altrove; contandosi nel primo 270, ed appena 114 tumori in tutti gli altri luoghi presi insieme: ossia 13 al collo,

---

(1) *Traité théorique et pratique des maladies de la peau.* 2.e édit. Paris, 1833. Tom. III, pag. 716. Atlas, planche 8, fig. 9-13.

(2) *Hautkrankheiten*, ec. Breslau, 1848, S. 250, 319 e 326.

(3) *Traité pratique des maladies de la peau.* Paris, 1854. Acne, pag. 348.

(4) *Pathologische Anatomie*, ec. Leipzig, 1845, S. 223.

(5) *Rust's Magazin.* Berlin, 1845, B. 64. Heft I, S., 2.

(6) *Beiträge zur Anatomie und Pathologie der Haut.* Leipzig, 1848.

(7) *Handbuch der allgemeinen pathologischen Anatomie.* Leipzig, 1855, I. Theil., S. 181. Cysten. — II. *Theil specielle pathologische Anatomie.* Id., 1854, S. 837.

(8) *Trattato completo di anatomia patologica.* Traduzione ital. Venezia, 1852, Tom. I, pag. 319. Cistidi.

22 al tronco, 44 negli organi genitali e 35 negli arti: e per gli organi genitali 37 furono igromi od idroceli cistici del cordone spermatico e dell'estremità esterna del legamento rotondo: per cui volendo levar via gl'idroceli saccati, il numero totale si ridurrebbe a 347, e per le parti del sesso non resterebbero che 7 casi, ossia 1 del prepuzio, 1 del pene, 4 dello scroto, ed 1 del gran labbro della vulva. Dei 270 tumori del capo se ne osservarono 76 alla regione capelluta e 194 alla faccia: dei quali ultimi, 35 alla fronte ed alle tempia, 12 ai sopracigli, 44 alle palpebre, 6 entro l'orbita, 9 all'orecchio, 11 al naso, 49 sulle guancie, i zigomi, la faccia esterna delle labbra e del mento; 16 in bocca, e 12 nella regione sottomentale.

Nella maggior parte dei casi l'osservazione si è fatta sui pazienti, ed in 14 appena, come già accennai, nei cadaveri, appo i quali i tumori si scopersero per azzardo, o furono avvertiti in individui morti per altre malattie (1). Negli infermi si verificarono tutti coll'operazione, meno pochi casi nei quali essendovi più tumori nello stesso soggetto, non se ne levarono che alcuni, giudicando gli altri dalla sede e dal carattere di quelli che si operarono: ed i medesimi figurano fra i superficiali, mentre tutti quelli che si annoverano più sotto fra i profondi vennero di fatto riconosciuti mediante la vivisezione o la necroscopia.

Nella sola regione capelluta, per la moltiplicità dei tumori sullo stesso individuo, non se ne operarono che 39, ed 11 si esaminarono nei cadaveri: in tutto 50 sul numero totale di 76 tumori spettanti a questa regione: dei quali 50 se ne riscontrarono 45 a fior di pelle, ossia fra il cuojo capelluto e la cuffia aponevrotica,

---

(1) I tumori cistici della superficie s'incontrano assai più di rado nei cadaveri che nei pazienti, per la ragione che questi cercano d'ordinario di farsi curare, e curati guariscono: quindi l'opportunità dell'osservazione tocca particolarmente ai chirurgi operatori, ai quali gl'infermi si affidano.

e 5 soltanto fra questa ed il pericranio. Dei 35 tumori alla fronte ed alle tempia, 32 giacevano fra la cute e l'aponevrosi, e 3 sotto il muscolo frontale. Dei 12 tumori delle sopraciglia, 7 sotto pelle e 5 sotto il muscolo orbicolare od il corrugatore adesi al periostio del margine sopraorbitale. Dei 44 tumori delle due palpebre, 25 sottocutanei, 13 sotto il muscolo orbicolare ed 8 tra la faccia interna del tarso e la congiuntiva. In un solo caso combinandosi nelle palpebre dello stesso occhio due tumori, si scoperse che il superiore era ricoperto appena dalla pelle, e l'inferiore anche dal muscolo orbicolare. I 6 tumori dell'orbita si annidavano nel tessuto cellulare al di dietro della congiuntiva, 2 all'interno, 1 all'esterno, 1 al di sotto e 2 al di sopra del bulbo. I 9 tumori dell'orecchio erano tutti sottocutanei, 7 al di sopra o intorno l'apofisi mastoidea, e 2 sul padiglione, 1 in grembo alla conca e l'altro al di dietro fra il derma e la cartilagine. Degli 11 tumori del naso, 8 sottocutanei, 2 verso la radice fra i muscoli piramidali ed il periostio, ed 1 sotto il muscolo elevatore della pinna destra fra questo e la cartilagine. Dei 49 tumori dei zigomi, delle guance, delle labbra e del mento, 41 sotto pelle ed 8 nella tela cellulare profonda agglutinati alla faccia esterna del muscolo bucinatore. Dei 16 tumori della bocca prominenti entro il cavo orale, 10 stavano subito sotto la mucosa delle guance e delle labbra, 5 sotto la lingua nella cellulosa, che è fra l'invoglio del pavimento della bocca ed il muscolo miloioideo accanto o davanti la ghiandola sublinguale nella regione mentale interna: ed 1 in seno al tessuto carneo della lingua stessa. Dei 12 tumori della regione sottomentale, 7 a fior di pelle, 3 sotto la fascia *colli* nella tela cellulare profonda a fianco della ghiandola sottomascellare, e 2 più addentro fra il secondo ventre del muscolo digastrico e la faccia esterna od inferiore del miloioideo: mentre i 5 tumori sublinguali già menzionati sovrastavano a questo muscolo: cosicchè nella re-

gione sottomentale le lupie sempre in mezzo alla tela cellulare si scopersero in quattro piani diversi, sotto la pelle, al di dietro della fascia, del muscolo digastrico e del muscolo miloioideo verso il cavo orale.

Dei 13 tumori al collo, 9 sottocutanei e 4 coperti dalla fascia, ed anche dai muscoli intorno la laringe e la ghiandola tiroidea. Dei 22 tumori del tronco sparsi sul petto, le scapole e lungo la spina fino alle natiche, 3 soltanto si riferivano al tessuto cellulare profondo periferico od interstiziale alla mammella. Dei 44 tumori degli organi genitali ho già detto, che 37 erano idroceli saccati, o cistidi sierose sviluppatesi entro il cordone spermatico, o sull'estremità esterna del legamento rotondo in corrispondenza dell'anello inguinale presso la donna; 1 era nella cellulare intermedia alle due pagine del prepuzio; 1 sul dorso del pene nella cellulare profonda che riveste i corpi cavernosi; 4 entro lo scroto, 2 alla superficie e 2 profondi fra mezzo ai testicoli; ed 1 nella spessezza del gran labbro destro della vulva. Finalmente dei 35 tumori degli arti, 16 soprastavano alla rotella affatto superficiali; 9 stanziavano sotto la pelle degli arti superiori ed inferiori; 2 sotto la fascialata del poplite; 3 nel tessuto cellulare profondo interstiziale ai muscoli, e 3 nella sostanza carnea di questi, ossia del muscolo bicipite bracchiale e del tricipite adduttore della coscia. Ai quali aggiungendo quello già nominato entro la lingua, si avrebbero sul numero totale quattro esempii di cistidi tutte sierose idatigene generatesi entro i muscoli.

Riepilogando adunque intorno la sede dei 384 tumori saccati della superficie, se ne avrebbero 257 sottocutanei e 127 profondi: e volendo lasciar da parte i 37 idroceli cistici, resterebbero ancora 90 casi, ossia più di un quarto del numero totale di tumori nati in grembo alla tela cellulare profonda sotto le aponevrosi ed i muscoli, od in seno a questi e senza alcun rapporto colla

pelle e le ghiandole sebacee. I tumori superficiali poi, i quali giacevano subito sotto gli integumenti, per la maggior parte non avevano mai offerto e non offrivano tuttora alcun indizio di apertura o di cicatrice: non si erano mai nè si potevano al presente colla pressione riaprire od evacuare; e molti ancora, si deve dire, non avevano legame immediato colla pelle, scorrendovi questa al di sopra lassamente per uno strato di cellulosa molle che stava in mezzo. Nella regione capelluta, ove spesso si trovarono accumulati più tumori, sia all'autossia, sia nell'esame del pezzo esportato coll'operazione, avvenne parecchie volte di scoprire degli embrioni di lupie, come semi di miglio, o teste di mosche, i quali erano nati al di sotto, o accanto di lupie maggiori, ed apparivano più profondi di queste ed affatto disgiunti dalla pelle: in maniera di non lasciare ombra di dubbio, che fino da principio ne fossero indipendenti, pullulati a foggia di minimi tuberi in seno al tessuto cellulare comune. Io ho operato ancora di queste lupie miliari alla faccia, le quali erano recentissime, avvertite appena da qualche mese, o portate dalla nascita in bambini neonati che non davano sentore all'esterno di foro, o cicatrice, nè colla pressione si evacuavano, e di cui la cistide meliceride, sebbene già contenesse una stilla di materia di secrezione, non presentava apertura di sorta. D'altronde, siccome egli è dimostrato, che meliceridi nascono frequentemente tramezzo e sotto i muscoli, e le aponevrosi in luoghi profondi, ove non sono naturalmente ghiandole sebacee per una vegetazione morbosa della tela cellulare che loro serve di matrice, vuolsi ritenere come fatto positivo, che la stessa genesi si verifichi anche nella cellulosa superficiale: che anzi, giudicando dai criterii della semiotica, del decorso e dell'autossia del tumore, siamo autorizzati ad ammettere, che questa provenienza non sia unica, come si credeva una volta, ma la più comune ed assai più ovvia dell'altra che si ripete dalle ghiandole sebacee. Laonde, invece di

avvertire con Rokitansky, che i tumori cistici della superficie del corpo non sono sempre dai follicoli dermatici, ma ponno anche formarsi primitivamente nella tela cellulare profonda, si deve invertere la proposizione dicendo, che essi in generale sono prodotti nuovi di questo tessuto, e che appena in alcuni casi procedono dalle ghiandole della pelle. Anche Paget è d'opinione che la maggior parte delle cistidi superficiali manchino di apertura e sieno a considerarsi come prodotti di nuova formazione (1).

Del resto, riflettendo all'immenso numero di ghiandole sparse ovunque sulla faccia interna del corio ed alla provata facoltà che esse hanno di convertirsi in veri meliceridi, quando si vedono di questi tumori minimi, superficiali e aderenti alla pelle, sebbene mancanti di apertura, di cicatrice, o di altro segnale dimostrativo, non si può difendersi dalla tentazione di crederli procedenti dall'ostruzione di un follicolo cutaneo; e meritano in certo modo giustificazione gli autori che così opinarono. Ma quest'opinione non è che un'ipotesi, od un sospetto basato ai dati sopra citati e contrabbilanciato dal fatto positivo, che gli stessi tumori negli stessi luoghi e cogli stessi caratteri si generano di nuovo. Nell'esame di molti meliceridi del capo e della faccia, i quali per la loro tenuità appena si potevano ravvisare, io ho trovato che essi erano già perfettamente costituiti con un sacchetto a doppia pagina ravviluppato di maglie cellulari che gli permettevano di sci-

---

(1) *Lectures of Surgical Pathology* by James Paget, Vol. II, Lecture III. Compound or proliferous Cysts. — L'autore, parlando delle cistidi sebacee della pelle e della dottrina di A. Cooper, a pag. 86 soggiunge: « I have already referred to the double mode of origin of the epidermal cysts. Sir Astley Cooper first observed that some amoung them could be emptied, by pressing their contents through a small aperture in the cutis over them, and hence concluded that they are all examples of hair-follicles distended with their secretions, and overgrown: but probably this conclusion is true for only a minority of these cysts. They are I think, comparatively few in wich an aperture can be found; the greater part are closed on all sides alike; and must be regarded as cysts new formed ».

volare sotto la pelle, affatto chiuso, ed una cavità centrale ripiena di materia crassa od albuminosa, e di squamme esfogliate dalla pagina interna: per cui volendo ripetere così fatti tumori dalle ghiandole sebacee, bisognava supporre che si fossero cicatrizzati e disgiunti dall'integumento che li ricopriva.

L'apparizione di una cistide nel corpo dell'uomo e dei bruti è un fenomeno volgare, che s'incontra ad ogni tratto, e si può provocare ad arte per la via dell'esperimento. La sua origine, come avvisarono giustamente i moderni patologi, è duplice; vale a dire da un organo cavo preesistente e per nuova genesi. Nel primo caso una cistide può procedere da un vaso, un condotto, l'acino od il follicolo di una ghiandola cava, ec., il quale per una causa qualunque siasi ostrutto ed ampliato, cambiando di forma, di tessitura e di destinazione; come appunto sono parecchie cistidi secondarie dermatiche, tiroidee, mammarie, ovarie, uterine, ec. Nel secondo caso, la cistide è nuova e può prodursi in mezzo ai tessuti naturali o morbosi di due maniere. Primieramente per la presenza di un corpo straniero, liquido o solido, formatosi internamente o venuto dal di fuori. Ogni qualvolta per stravaso o secrezione si effunde un umore, sangue, siero, linfa, pus, ec., o che un corpo solido introdotto dall'esterno rimane senza essere assorbito, nè estratto, d'ordinario alla periferia della cavità accidentale che si è aperta, esso dà luogo all'infiammazione adesiva, al trasudamento plastico ed all'organizzazione di una pseudo-membrana, la quale si converte in una cistide cellulare o fibrosa al tutto chiusa, suscettibile di coprirsi alla sua faccia interna di epitelio, e di subire col tempo diverse metamorfosi organiche. Il qual fenomeno non è costante, e non si manifesta assolutamente in tutti i casi, ma è assai frequente, e quando avviene la cistide nuova che si ordisce è determinata dallo stesso corpo straniero che la precede. Nella lunga serie de' miei esperimenti sulla legatura delle

arterie io ho visto che il laccio abbandonato entro la ferita coi capi recisi e non assorbito, alcune fiate restava inalterato accanto al vaso diviso, cinto semplicemente da maglie cellulari comuni; e più spesso si trovava sepolto in un sacchetto suo proprio simulante una lupia: parimente delle glebe di linfa plastica indurita, del volume di ceci o nocciuoli, che non erano state assimilate, si riscontrarono altre volte in prossimità dell'arteria operata rinchiuse in un sacco nuovo: e persino le raccolte di siero fattesi dopo la cicatrice della ferita esterna fra la pelle e la fascialata, ovvero fra questa ed i muscoli, figuravano come igromi, essendosi le pareti della loro cavità nello spazio di qualche settimana interamente rivestite di un inviluppo sieroso sottile [1]. Ora lo stesso fenomeno si osserva anche nell'uomo: ogni qualvolta in mezzo ai tessuti naturali, o nel parenchima di un tumore qualsivoglia per effusione di materia si dischiude una cavità, le pareti della medesima organizzano tosto o tardi per infiammazione adesiva un intonaco, che dà alla collezione la forma di un tumore saccato.

L'altra maniera è quando una cistide si genera primitivamente entro la tela cellulare, i muscoli, le viscere, il parenchima dei tumori per una semplice esuberanza od un'aberrazione della vegetazione locale, e senza precedenza di corpo straniero che le serva d'incentivo. La qual maniera è, a non dubitarne, la più ovvia, e si verifica nel maggior numero delle cistidi semplici e composte, sierose, idatigene e sebacee, che frequentemente si generano nel nostro corpo per errore di riproduzione come nasce la pluralità dei tumori parenchimatosi nuovi, non essendovi altra differenza fra questi e quelle che nella forma. Egli è in tal modo che si fanno gl'igromi ed i meliceridi primitivi della superficie; e che nelle pareti di questi meliceridi germogliano dei peli e delle ghian-

---

(1) Porta, *Delle Alterazioni patologiche delle arterie,* ec. Milano, 1848, Cap. II, pag. 16.

dole sebacee e sudorifere nuove simili agli stessi organi naturali: che nella sostanza del testicolo, composta unicamente di vasi e di finissima cellulosa, vegeta un fungo midollare, ed in mezzo al medesimo si svolgono sovente numerose bolle, o cistidi sierose, che danno al tumore l'aspetto vescicolare od idatigeno, e così dicasi di altri esempii. Per la maggior parte delle lupie è impossibile di smentire quest'ultima provenienza: esse non nascono in seno ad organi cavi preesistenti: e neppure sono determinate dalla presenza di un corpo estraneo qualunque, ma si sviluppano originalmente entro il tessuto cellulare superficiale e profondo, come produzione morbosa del medesimo.

Nella serie delle mie osservazioni, 41 casi sopra 384 sono notati per congeniti, ossia per cistidi sierose e sebacee delle regioni sumentovate portate dalla nascita. La quale origine per più casi di meliceridi del capo e d'igromi voluminosi del collo, della spina, ec., non lascia dubbio in quanto che i bambini erano neonati e col tumore pienamente sviluppato. Ma in una metà almeno dei casi accennati i pazienti già adulti o maturi riferivano semplicemente di aver sempre avuto il tumore e d'essere stati assicurati dai genitori che lo portavano venendo alla luce. Laonde, sebbene i tumori cistici per l'ordinario sieno acquisiti e si facciano dopo, egli è certo che talvolta sono congeniti, e si sviluppano prima della nascita.

Dei tumori saccati che apparvero durante la vita, sopra 343 se ne contarono 19 recentissimi e 48 antichi; vale a dire i primi comparsi od avvertiti da 1 a 3 mesi, ed i secondi da 10 fino a 60 anni: dappoichè il tumore essendosi manifestato nell'infanzia, era rimasto stazionario; ovvero avea ad intervalli fatto delle piccole cresciute, e poi si era arrestato di nuovo; oppure essendo stato molti anni inerte, da ultimo avea preso a progredire continuatamente fino al momento dell'operazione. In tutti gli altri casi, che

fanno il maggior numero, il tumore esisteva appena da uno ad alcuni anni, ed era stazionario od in attualità d'incremento. Adunque non sono soltanto le cistidi sebacee, le quali evacuandosi per l'orificio naturale che loro serve di emuntorio fanno punto; ma anche le cistidi primitive, che non si sono mai svuotate, possono tenere lo stesso andamento, o per un equilibrio fra la secrezione e l'assorbimento della materia che le riempie, o piuttosto perchè la sospensione che ad un certo periodo in esse avviene del primo processo, ne determina la fermata per uno spazio indefinito.

In quanto al carattere patologico, sopra 384 tumori saccati si osservarono:

238 *Meliceridi*, ossia cistidi sebacee, mucose, pelose, ripiene di materia albuminosa e crassa, amorfa e cristallizzata, di squamme epiteliali od epidermoidali esfogliate dall'interno inviluppo, e di peli in diversa quantità, più o meno sviluppati, liberi ed innestati sulla parete del tumore.

78 *Igromi*, ossia cistidi sierose congenite ed accidentali, del volume di un cece alla testa di un bambino, contenenti puro siero, e fra le quali figurano 57 idroceli saccati.

15 *Cistidi ematodi*, ossia borse sierose ripiene di siero cruento, ovvero cistidi mucose, le quali insieme alla materia crassa ed albuminosa contenevano del sangue trapelato, che la colorava.

9 *Cistidi calcari*, le quali contenevano oltre la materia albuminosa, ovvero da soli, dei sali calcari solidi, fosfato di calce e fosfato ammoniaco-magnesiano: ed in un caso la cistide alla fronte avea delle squamme cartilaginee sulla parete.

4 *Cistidi idatigene*, ossia cistidi sierose, entro le quali capivano coll'acqua delle idatidi: una cistide grossa come la testa di un bambino formatasi in due anni nel tessuto cellulare interstiziale ai muscoli della coscia contenente più centinaja di echinococchi: una seconda, pari ad una melarancia, nata nello stesso luogo, la

quale ne conteneva sedici; una terza, del volume di una piccola noce, sviluppatasi entro il tessuto carneo del muscolo bicipite bracchiale destro: ed una quarta grossa come un seme di pistacchio entro la carne della metà destra della lingua: le quali due ultime non offrivano che una sola idatide.

14 *Cistidi purulente,* ossia meliceridi, i quali per infiammazione accidentale marciti si erano convertiti in borse purulente tuttora chiuse ovvero aperte con foro fistoloso, e duravano in questo stato da più o men lungo tempo, conservando l'integrità della loro parete.

26 *Cistidi follicolate sebacee,* ossia tumori meliceridi provenienti da ghiandole sebacee della pelle morbosamente sviluppate (1).

Pertanto se quest'ultima cifra fosse sicura, sopra 384 tumori saccati della superficie, quelli delle ghiandole sebacee terrebbero la ragione di 1 a 14 e frazione, ossia di un quattordicesimo circa: e calcolando i soli meliceridi a 254, essi figurerebbero per poco meno di un decimo di questi. Ma potrebbe darsi che fra i 228 casi di meliceridi ordinarii (esclusi i sebacei) ve ne fossero parecchi nati in origine da follicoli dermatici, i quali a me fossero sfuggiti, o nel momento dell'osservazione avessero smarrito i caratteri della loro provenienza. In qualunque modo, giudicando dai dati positivi che si possono raccogliere sul corpo dei pazienti e l'esame dei pezzi, si deve conchiuderne, che ad onta della quantità innumerevole dei follicoli sebacei disseminati in quasi tutti i punti della superficie, e della dimostrata facilità della loro alterazione, essi rare volte si sviluppano al grado di fare tumore, o di degenerare in meliceridi della pelle.

---

(1) Si è già avvertito che in 23 infermi aventi più tumori il carattere dei non operati si giudicò per analogia dal carattere di quelli che si operarono. Il loro numero non oltrepassa i 20: per la ragione che parecchi casi di moltiplicità s'incontrarono nei cadaveri; ed in alcuni individui si operarono tre, quattro, più tumori ad un tempo o successivamente.

Dei 26 casi di tumori sebacei da me notati, 2 erano alla regione capelluta, 1 alla tempia sinistra, 6 alle palpebre, 5 sul naso, 2 al zigoma, 4 alle guance, 1 al labbro superiore, 1 alla regione cervico-faciale destra, 1 alla spina dorsale, 1 sul petto ed 1 alla sura. In sette di questi casi si notavano più focolari nello stesso od in diversi punti del corpo, in maniera di riconoscere un' affezione diffusa dei follicoli sebacei almeno alla regione affetta. Negli altri casi il tumore era unico ed isolato, interessante un solo follicolo e senza alterazione dei follicoli vicini. I tumori, per la mole, variavano da una lenticchia ad un uovo di gallo; uno solo però aveva raggiunto quest'ultimo volume e tutti gli altri differivano da un pisello ad un piccolo uovo di colombo: erano tondeggianti, ovali, oppure allungati come semi di pistacchio, o schiacciati a foggia di lupini, del colore naturale od albicanti; ovvero alcuni rossastri con una macchia bianca nel mezzo: la maggior parte superficialissimi e sporgenti sotto la pelle assottigliata ed aderente; all'apice ombilicati, con un forellino formato da un poro cutaneo ingrandito, da cui spontaneamente o mediante pressione gemeva una materia bianca o gialliccia, densa, untuosa, simile al sego od al burro: ed il tumore in conseguenza si avvizziva per inturgidire di nuovo di lì a poco. Il poro rappresentante l'orificio escretore offriva talvolta un punto bianco o nero formato dalla stessa materia sebacea annerita al contatto dell'aria, e la sua uscita era contrassegnata dall'improvvisa apparizione di un filamento a foggia di verme che si avvolgeva sopra sè stesso. In alcuni tumori l'epidermide essendo continua, chiudeva con una squamma il poro, ed al riferire dell' ammalato non si era mai effettuata evacuazione. Nulladimeno premendo con un po' di forza i lati del tubercolo, la cuticola al di sotto dell'ombilico screpolava, il poro esterno si riapriva e la materia usciva. In alcuni di questi tumori l'orificio dermatico è aperto, ma così esile che non si può distinguere con sicurezza

dagli altri pori; ed appena la pressione laterale lo rende palese colla sortita della materia. L'orificio suddetto poi non corrisponde sempre al mezzo del tubercolo, ma talvolta è eccentrico e non è accompagnato da ombilico o macchia di sorta, per cui riesce tanto più difficile di riconoscerlo.

Ho visto ancora dei tumori sebacei i quali non aveano mai purgato ad onta dell'apertura, ed alla prima mia visita appena pressi si svuotarono. Viceversa, qualche tumore in origine dava materia ed ha continuato a darne per più anni, e poi si è chiuso da sè senza fare cresciuta. Adunque sull'andamento dei tumori follicolosi sebacei si possono incontrare molte varietà. La pelle che riveste la superficie del tumore suole essere aderente ed assottigliata, e nulladimeno si mostra spesso rivestita di lanugine o di peli sottili i quali nascono nella tela cellulare sottocutanea senza apparenza di ghiandole sebacee all'intorno dei loro bulbi, ovvero queste ghiandole appaiono piccole ed atrofiche.

Quando un follicolo sebaceo cresce isolato o da solo, se la pelle che lo ricopre è dilicata e cedevole, come p. e. alle palpebre, alle guance, esso nella sua cresciuta spingendosi avanti facilmente l'assottiglia e la prolunga a foggia di capezzolo. Ma ove la pelle è grossa e resistente, come alla regione capelluta, al dorso, ecc., il tumore del follicolo non sempre appare, e rimane schiacciato dalla resistenza dell'inviluppo. Quando poi vi hanno più ghiandole sebacee intumidite che confluiscono o si accumulano in un piccolo spazio, come all'apice o sulle pinne del naso, esse non fanno dei singoli nodi, isolati e protuberanti quali si dissero di sopra e vengono comunemente rappresentati dagli autori, ma stando appiattati nella tela cellulosa sotto-cutanea, rilevano tutta la pelle della regione a cui corrispondono e danno luogo ad un tumore più o meno voluminoso, il quale non ha alcun carattere suo proprio e simula un'ordinaria verruca degl'integumenti. La sola particolarità

che esso offre, si è di una moltitudine di pori ampliati alla superficie, dai quali si riesce a far trapelare un po' di materia sebacea, come nei Comedoni (*Comedones*) (1) o nella sterrorea che non è accompagnata da tumore.

In tutti i casi da me veduti, i tumori sebacei di cui parlo, erano accidentali, ossia comparsi dopo la nascita da più o meno lungo tempo: alcuni recentissimi appena di qualche mese, ed altri da molti anni, perchè gli ammalati non avevano mai pensato a farseli levare: ed i più venuti spontaneamente. In un caso erano preceduti lunghi dolori al capo, in guisa di emicranie, che svanirono al manifestarsi di parecchi di questi tubercoli alla regione capelluta. In un altro il tumore alla palpebra superiore tenne dietro ad una blefaritide: in un terzo caso, una copiosa eruzione di tubercoli sebacei era stata palesemente provocata da una resipola della faccia e del collo. Ma questi esempii fanno eccezione, avvegnachè in tutti gli altri l'eziologia non si è potuta svelare, ed il male si era manifestato senza cause palesi esterne od interne disponenti od occasionali, e senza alterazione delle altre parti, della pelle, della tela cellulare e degli stessi follicoli vicini: precisamente ad imitazione dei tumori cistici ordinari, i quali nascono e si sviluppano tacitamente come prodotti di una vegetazione abnorme del tessuto cellulare, senza che il più delle volte ci sia dato di trovarne le ragioni.

Si ammette generalmente per causa immediata del tumore sebaceo l'ostruzione del poro cutaneo, che figura come orificio escretore, in virtù della quale ostruzione deve succedere ritenzione della materia contenuta e tumefazione del follicolo corrispondente.

---

(1) *Comedones* « etiam appellantur a quibusdam medicis vermiculi illi in dorso infantum et puerorum per poros cutaneos provenientes cum subsequente contabescentia », etc. Castelli, *Lexicon medicum*. Patavii, 1746, p. 209. *Comedon*.

Ciò che può essere e può verificarsi in più di un caso. Io osservo però, che nella maggior parte dei casi da me esaminati, il poro dermatico non solo era aperto, ma ingrandito: e così pure, ove confluivano più follicoli in un solo tumore, i loro orificii per la distensione della pelle erano allargati e la pelle stessa si mostrava come crivellata, per cui si deve ritenere, che più spesso invece di un agente meccanico, che ostruisca l' orificio esterno, abbia operato una causa dinamica arrecando irritazione o flogosi al follicolo: onde la materia di secrezione nel medesimo si accresce e addensa, e non venendo nella stessa misura evacuata od assorbita, si accumula provocando la tumefazione della ghiandola.

Il tumore sebaceo esaminato nel cadavere o dopo l'operazione nel suo rapporto colla pelle che lo ricopre, offre nei diversi casi quasi sempre gli stessi caratteri. Quando è piccolo, ritiene per lo più le tracce della forma primitiva del sacchetto da cui procede: esso è unico o molteplice, sovente semplice, ossia con un solo lobo di forma ovale od allungata, di colore bianco o gialliccio, adagiato nel tessuto cellulare sottocutaneo con un'estremità interna libera ed un'estremità esterna continua ad un poro dermatico nel quale si apre e si può introdurre una setola. Talvolta il follicolo nella sua cresciuta penetra la sostanza del corio, l'ammollisce, lo fa scomparire, e si trova allora subito sotto l' epidermide. La superficie esterna della cistide è liscia e la parete che in istato naturale si mostra tenuissima e trasparente, è ora addensata ed opaca e consta di una pagina cellulare o fibrosa piuttosto fitta e resistente, tappezzata internamente di una membrana propria di carattere epiteliale od epidermico, sovente lamellare e divisibile in lamelle formate di squamme suscettibili di esfogliarsi. La cavità follicolare non presenta, per l'ordinario, suddivisioni o concamerazioni, ed è ripiena di sego o di una materia crassa, la quale al microscopio offre quattro elementi principali: dei corpuscoli crassi amorfi;

molti cristalli di margarina o colesterina perfettamente limpidi; delle squamme o celle epiteliali od epidermiche di diversa forma e grandezza risultate dall'esfogliazione dell'interna lamina; e dei peli varii di numero e di sviluppo, liberi ed amalgamati colle precedenti sostanze, ovvero innestati sulla parete e sporgenti dalla faccia interna, o germogliati e sepolti nella spessezza della medesima.

Alcuni tumori sebacei contengono una grande quantità di peli liberi e commisti alla materia di secrezione, ovvero attaccati alla parete; ma in altri i peli si mostrano così scarsi e fini da non potersi scorgere che mediante il microscopio, di maniera che la produzione loro sembra essere piuttosto diminuita collo sviluppo della ghiandola. In un tumore sebaceo che è nato da un follicolo dello stesso nome la cistide si trova d'ordinario grossa, densa, opaca e resistente: ed al confronto colla parete sottilissima e trasparente del sacchetto naturale si può misurare il grado d'ipertrofia che questa ha subíto nella sua cresciuta. La tonaca esterna cellulare, che naturalmente forma un velamento appena riconoscibile, si è convertita in una membrana bianca stipata, elastica, della spessezza talvolta di un millimetro o poco meno, di tessitura fibrosa e disseminata di molti minimi vasi sanguigni. La tonaca interna, la quale procede manifestamente dalla membrana propria del follicolo, parecchie volte si trova in seno al tumore riprodotta con una serie di lamelle concentriche di carattere epidermoidale: ma in più casi io ho visto la tonaca interna di colore rossiccio, molle, lucida, mucosa, non lamellare, paragonabile alla villosa degl'intestini o ad altre membrane analoghe, e composta di squamme epiteliali e di corpuscoli o di piccole celle nucleate.

Laddove vi hanno capelli o grossi peli naturali sulla pelle, le ghiandole sebacee, com'è noto, sono piccole e figurano per organi accessorii, i quali situati lateralmente al pelo (V. fig. 1 e 2, Tav. I)

mettono foce nella sua guaina: laddove la pelle è nuda o guernita appena di una minima lanugine, le dette ghiandole sono più cospicue, d'ordinario composte od a più lobi, vengono ad aprirsi direttamente nel poro cutaneo, e contengono, oltre la materia sebacea, dei peli finissimi affatto nascosti nella cavità del follicolo, o fuorusciti appena coll'apice loro dall'orificio (Vedi fig. 3, 4, 5, 6, 7 e 8, Tav. I); cosicchè la ghiandola figura quivi come l'organo principale, ed i peli come un prodotto del medesimo. Ora la ghiandola che si converte in tumore sebaceo, per piccolo che questo sia, offre sempre un volume 10, 15, 20 volte maggiore del naturale: nel dispiegarsi enormemente per l'arresto della materia perde i suoi lobi, e viene a formare un tubercolo liscio, uguale, uniloculare, di grosse pareti e senza traccia del primo rapporto che si disse col pelo e la sua guaina (fig. 1 e 2, Tav. I); ma lascia piuttosto travedere la seconda condizione dei follicoli, che è di gran lunga più comune, e suole predominare in tutte le regioni della pelle e dei meati del corpo, ove non sono capelli e dove le ghiandole sebacee si mostrano più vistose. Quando si riconoscono questi organi ad un piccolo ingrandimento da 36 a 60 e si confrontano col tumore sebaceo, se ne scopre il rapporto e s'indovinano agevolmente le metamorfosi di forma e di struttura che il follicolo naturale ha dovuto subire per convertirsi in una lupia. Esso ha dovuto dispiegarsi dal punto della sua inserzione alla pelle fino al fondo, e nel dispiegarsi perdere i gozzi o rigonfiamenti che ne formavano i lobi; e le sue pareti ingrossarsi e dividersi in lamine per una semplice esuberanza di nutrizione, o per la flogosi sorda a cui soggiacquero.

Siccome un tumore sebaceo, d'ordinario, non ha che un solo corpo ed una sola cavità, se esso si è sviluppato da una ghiandola composta, egli è chiaro che i lobi di questa (fig. 5 e 6, Tav. I) nello svolgersi della parete per l'accumulamento della materia

hanno dovuto ridursi ad un solo sacco per la ritirata dei sepimenti interni dall'orifizio verso il fondo, appunto nella maniera voluta da Baerensprung [1]: ovvero può darsi che lo sviluppo sia avvenuto unicamente nel condotto comune ed in uno dei sacchetti, e che gli altri sieno caduti in atrofia e scomparsi. Parimente nella regione capelluta, ove le ghiandole sebacee figurano come appendici della guaina del pelo, si deve credere che il tumore sebaceo sia proceduto dall'evoluzione contemporanea di uno dei sacchetti e della guaina comune del pelo (fig. 1 e 2, Tav. I), mentre lo stesso pelo è caduto, e l'altro follicolo, che si suole trovare al lato opposto, si è atrofizzato e consunto. Io ho veduto più volte, nell'esame dei pezzi, la guaina del pelo ampliata a foggia di alberello senza che le ghiandole sebacee adiacenti che vi sboccano dentro coi loro condotti si fossero aumentate; per cui ritengo, che in qualche caso la semplice guaina, caduto il pelo, possa ampliarsi da cima a fondo per l'arresto della materia e cangiarsi in tumore senza che le ghiandole vi prendano parte.

Del resto, quando una cistide sebacea ha raggiunto un certo volume, v. g. di un pisello ad un uovo colombino, ed ha subíto le alterazioni che sopra si dissero, essa ha scambiato forma e natura e si è convertita in una vera lupia emula dei meliceridi che si generano di nuovo in seno al tessuto cellulare comune, conservando appena due caratteri che ne rivelano la provenienza: voglio dire, la sua continuità al corio ed il suo orificio escretore corrispondente ad un poro di questo: senza dei quali caratteri sarebbe assolutamente impossibile di contraddistinguerla da una cistide meliceride accidentale, che siasi sviluppata alla superficie del corpo e fatta aderente alla pelle.

Dopo aver parlato dei tumori sebacei in generale e del loro

---

(1) Opera e luogo cit.

rapporto colle altre maniere di lupie, io passo ora a descrivere alcuni casi speciali da me osservati, i quali, col corredo delle tavole, serviranno ad illustrare la storia della malattia, tanto più che la maggior parte dei moderni scrittori, partendo dal principio che i tumori sebacei sieno frequenti e diano spesse fiate origine alle lupie superficiali, li confondono con queste, comprendendoli in una descrizione comune. Nelle figure 9, 11 e 13 della Tav. I io ho primieramente rappresentato tre tumori sebacei isolati, semplici, da me operati nella Clinica, e di cui ho fatto trarre i disegni sui pezzi a fresco per conservare l'impronta dei loro caratteri naturali.

La figura 9 (Tav. I) offre un tumoretto sebaceo della regione inferiore media dello sterno, levato fino dal gennaio 1839 a Maria Forzini di Pavia, di età avanzata, la quale lo aveva rimarcato da un anno senza saperne le cause: ed in origine, come ella raccontava, pareva un grano di miglio, freddo, duro ed indolente, del colore naturale, ed immedesimato colla pelle: ma negli ultimi due mesi, in seguito ad alcune unzioni colla pomata d'iodio, era prestamente cresciuto al volume di un cece. Alla mia visita esso non lasciava scorgere ombilico o pertugio di sorta, non si era mai svuotato, e si mostrava così sodo che io lo tenni da principio per un tubercolo fibroso: appena mi feci a premerlo leggermente colle dita, dischiuse un forellino alla sommità, espulse un filo di materia giallognola in forma di vermicello e si avvizzì: ma entro due giorni ritornato al volume primiero, io lo esportai assieme al lembetto di pelle che lo ricopriva, e la donna è guarita in una settimana della ferita senza apparizione di altri tumori dello stesso genere. In questo caso non si può dubitare che l'ostruzione del poro cutaneo da parte dell'epidermide sovrapposta non abbia dato luogo alla ritenzione, all'inspessimento della materia sebacea del follicolo ed alla tumefazione del medesimo. Io ho veduto altri casi analoghi nei quali

l'ammalato non ha mai avvertito apertura nè effettuato svuotamento, ed il tubercolo minimo, come capocchia di spillo, è rimasto lunga pezza stazionario ad onta della sua chiusura: in prova che la materia raccolta non si è accresciuta, ma se n'è sospesa la secrezione od operato l'assorbimento a misura che veniva separata. La pelle che ricopriva il tumoretto della Forzini (fig. 9, Tav. I) avea la spessezza naturale, ed il suo foro circolare, da cui gemeva la materia, osservato colla lente, appariva ed era realmente un poro dermatico ingrandito, il quale permetteva l'introduzione di una setola di porco per più linee: al di sotto della pelle trovavasi un leggiere strato di adipe, ed il tumore era rappresentato da un sacchetto biancastro della forma e grandezza di un bel cece ravviluppato da tessuto cellulare comune ed innestato alla faccia interna del corio, laddove corrispondeva l'orificio esterno. La sua parete grossa, resistente, opaca, componevasi di una pagina esterna di tessuto fibroso, fitto ed elastico che si poteva separare, e di una membrana propria interna, ossia di un epitelio liscio, semitrasparente, lamellare, formato interamente di celle epiteliali: e la cavità poi era ripiena della materia summentovata gialliccia simile al burro, composta di corpuscoli crassi *a* (fig. 10, Tav. I), di cristalli margarici *b*, delle suddette celle epiteliali *c*, e di una moltitudine di piccoli peli *d*, a foggia di lanugine. Io aveva salvato il pezzo nello spirito di vino, ed esaminatolo di nuovo dopo 16 anni, trovai che il sego, divenuto duro e di colore bruno, riempiva ancora un terzo della cavità ed offriva al microscopio una massa di corpuscoli crassi e di cristalli perfettamente conservati in mezzo ai peli ed a molte celle pavimentali piuttosto piccole, e con una traccia appena riconoscibile di nucleo. Anche l'epitelio o la tonaca interna propria, sebbene coartata, si poteva dividere cogli spilli e lasciava travedere la disposizione stratiforme o lamellare e le stesse celle che la componevano. Nella figura 9 (Tav. I) il tumore follicolato

sebaceo è rappresentato nella sua grandezza naturale: nella figura 10 gli elementi microscopici della materia contenuta ad un ingrandimento di 300, meno i peli che si vedevano con una lente comune.

Le figure 11 e 12 (Tav. I) presentano un tumore sebaceo della palpebra superiore dell' occhio sinistro demolito lo scorso dicembre 1855 nella paziente Regina Capella, lavandaia pavese, di 60 anni, la quale se n' era accorta fino dal cinquantatrè quando il tubercolo era minimo o miliare; ma appena negli ultimi due mesi, in seguito ai ripetuti toccamenti, il medesimo crebbe al volume di un lupino senza mai essersi aperto od evacuato. Quando io lo vidi e lo feci disegnare (fig. 11, Tav. I) il tumoretto era tondeggiante, schiacciato, leggermente ombilicato, di un bel colore bianco, teso, elastico e fluttuante, congiunto alla pelle sottilissima attraverso la quale traspariva: alla periferia mostrava una zona di minimi vasi capillari injettati di sangue e si moveva sulle parti sottoposte: al luogo dell' infossamento centrale, ossia dell' ombilico, offriva un punto più scuro senza apparenza di foro, essendo l' epidermide continua. Ma avendolo io compresso un tantino fra le mie dita, quest' inviluppo al punto suindicato screpolò gemendo una materia pagliarina simile al burro rammollito, ed il tubercolo si è fatto vizzo e molle. Nella demolizione eseguita in direzione parallela alle fibre del muscolo orbicolare si confermò, che il tumore sovrastava a questo muscolo, e che l' indumento del corio era così sottile e fragile che si lasciava nel tentativo di staccarlo. Il poro od orificio esterno dermatico metteva in una cistide (fig. 12, Tav. I), e la cistide rappresentante il tumore cinta da maglie cellulari finissime constava di due tonache: una, esterna, comune, elastica, più resistente, fibrosa, ossia dello stroma inspessito: l' altra, interna più sottile, liscia, epiteliale, composta di celle pavimentali nucleate, di varia forma e grandezza. La cavità era

unica e ripiena dell'indicata materia semifluida, la quale al microscopio risultava per intero di corpuscoli crassi ed albuminosi con molti cristalli tra mezzo, delle squamme epiteliali e dei peli liberi: ma peli finissimi si vedevano spuntare anche dalla faccia interna della cistide. L'inferma a cui apparteneva questo pezzo è guarita in 15 giorni dalla ferita dell'operazione senza alcun accidente.

L'obliterazione del follicolo sebaceo nei due casi surriferiti sembra essere stata la causa come della nascita così dell'incremento del tumore. Quando questo rimane aperto, e che da per sè o per la pressione che vi fa sopra il paziente, si svuota a tempo, si vede sostare per anni ed anche per tutta la vita. Io ho visto nella pratica privata parecchi casi di tumoretti sebacei grossi come ceci o lupini al capo ed al petto, i quali scaricandosi per la fistola da gran pezza si conservavano inalterati ad un di presso come il tumore alla spina di A. Cooper. Ma questo andamento non è costante, ed il tumore talvolta cresce non ostante l'apertura e la sua evacuazione. La primavera del 1846 io ebbi nella Clinica una vecchia contadina dei dintorni di Pavia per un tumore della guancia destra grosso una noce a fior di pelle, prominente, ombilicato ed aperto all'apice con piccolo buco in forma di poro ampliato, da cui trapelava colla pressione delle dita ed anche spontaneamente sotto la masticazione la materia sebacea. Ora la donna narrava di avere rimarcato il tumore in gioventù da oltre 40 anni senza cause a lei note: ed essersi il medesimo sulle prime palesato come una lenticchia, poi come un cece, e non avervi mai fatto caso, perchè essendosi accorta, che per urti accidentali si svuotava, avea appreso a schizzarlo, e lo tenne così piccolo fino a due anni innanzi la sua venuta: dopo la quale epoca, malgrado le ripetute evacuazioni, il tumore crebbe a dismisura e persuase all'esportazione. In tanta mole, mentre la cistide verso l'apice ade-

riva alla pelle assottigliata, era colla base attaccata alla faccia esterna del muscolo bucinatore: ed offriva i caratteri di un meliceride ordinario, sia per la sua struttura che per la natura della materia che capiva: e a dire il vero, senza il dato del poro aperto fino dalla sua origine e dell'inserzione della cistide alla pelle, ove appunto corrispondeva l'orificio escretore, per tutti gli altri caratteri desunti dalla semiotica e dall'anatomia, il tumore si sarebbe scambiato perfettamente coi meliceridi volgari della faccia che pullulano di nuovo in seno al tessuto cellulare.

La figura 13 (Tav. I) presenta il tumore sebaceo più voluminoso che io abbia veduto, tolto dalla sura della gamba sinistra, e rimarchevole per la mole e l'esito che ebbe della suppurazione. Fortunato Cavagna, contadino oltrepadano, che n'era il paziente, assicurava che questo tumore esisteva fino dall'infanzia, ossia da 30 anni almeno; e ricordava benissimo che alla sommità avea sempre avuto un foro pel quale tramandava dell'unto simile al cerume: ma per le fatiche, la pressione delle dita, e più ancora lo sfregamento degli abiti, essendosi infiammato, marcì, ed erano ormai 10 anni che gemeva pura marcia dal forellino primitivo. Alla mia visita la fistola era senza ulcerazione manifesta della pelle, e al di sotto fra gli integumenti e le carni della sura si sentiva una specie d'induramento appianato, largo un fiorino: ma se chiuso il foro si riteneva la materia ad arte, l'induramento si convertiva, nello spazio di alcune ore, in un tumore fluttuante della forma e grandezza di un piccolo uovo di gallo, col suo massimo diametro parallelo all'asse della gamba: ed una tenta insinuata nella fistola scopriva una cavità più circoscritta del tumore esterno senza poterne superare la resistenza delle pareti: per cui la malattia attualmente figurava come un ascesso saccato sottocutaneo della regione del polpaccio. In seguito all'operazione ho confermato che il tumore giaceva in grembo alla tela cellulare sottocu-

tanea al di sopra dei muscoli gastronomi, ed avea una cistide (fig. 13, Tav. I) di forma elittica, della capacità di un piccolo uovo di gallo, con una parete soda e resistente, della spessezza di due millimetri, cinta da tessuto cellulare comune parimente inspessito, ad immediato contatto della faccia interna del corio assottigliato, ed inserita nel medesimo al contorno del foro summentovato. Questa cistide non conteneva che poca marcia, era intera ed avea ancora due pagine distinte e separabili: una, esterna, biancastra, grossa, fitta, fibrosa; l'altra, interna, sottile, fragile, di tinta gialliccia, con macchie albicanti, paragonabile alla tonaca intima delle arterie senili; per ciò almeno che risguarda l'apparenza, giacchè io allora non ne ho fatto alcuna indagine microscopica. Ma l'esame del pezzo dimostrò che la sacca sebacea primitiva si conservava intera ad onta che fosse invecchiata e da tanti anni marcita: e che la sua densità straordinaria derivava esclusivamente dall'ipertrofia della tonaca cellulare esterna in conseguenza dell'infiammazione sofferta. Il Cavagna, entrato nella Clinica il dicembre 1859, ne uscì guarito in due settimane, essendosi la ferita dell'operazione in buona parte cicatrizzata per coalito.

I tumori sebacei che nascono da una ghiandola dello stesso nome sebbene piccoli, d'ordinario sono semplici, ossia non offrono che un solo tubercolo ed una sola cavità; ma talvolta ritengono la forma lobulare molteplice che ne rivela la loro origine. L'ultimo tumore di questo genere, che ho demolito lo scorso giugno dalla guancia destra nel contadino Giovanni Verdi di Broni di 11 anni, era stato avvertito appena quattro mesi prima, avea il volume e la forma di un uovo colombino, aderiva alla pelle leggermente assottigliata, non si era mai evacuato, mancava di ombilico e di macchia, offriva un'apertura eccentrica più vicina all'estremità inferiore, ma così piccola, che non si poteva distinguere che dall'uscita della materia contenuta provocata dalle pressioni laterali

sul tumore. Egli è in seguito di questo esperimento, che si è potuto introdurre nel poro dermatico, che faceva l'uffizio di orificio escretore, una setola sino al fondo. Dopo il taglio e la preparazione si scoperse che la cistide alla sua estremità superiore (fig. 16, Tav. III) presentava un lobetto come un piccolo cece, sessile ed immedesimato alla sua parete; il qual lobetto aperto mostrava alla sua base un foro circolare a margini arrotondati, capace della testa di uno spillo, comunicante colla cistide grande, ed era ripieno della stessa materia. Laonde se ne conchiuse, che il tumore avea due lobi e due concamerazioni superstiti senza dubbio ai lobi ed alle concamerazioni naturali della ghiandola primitiva, da cui era nato. La parete di ambedue i lobi avea due pagine: una, esterna cellulare o fibrosa comune; l'altra, interna, propria, colla differenza che nel piccolo sacchetto le tonache erano sottili e trasparenti, mentre nel sacco maggiore l'esterna appariva grossa, fitta e resistente; l'interna, parimente grossa, bianca, opaca, lamellare, e le sue lamelle composte di squamme epidermoidali: i peli, liberi ed immedesimati colla parete, erano pochi ed assai fini: e la materia la quale capiva nei due sacchi risultava principalmente di squamme epidermoidali: ma offriva inoltre molti cristalli di colesterina, dei corpuscoli amorfi e dei peli. La detta figura presenta il pezzo dimezzato nella sua grandezza naturale.

Nei casi finora riferiti il tumore sebaceo era unico e non interessava che una ghiandola, senza alterazione delle vicine o di altre parti, figurando come vizio locale di un organo microscopico, che solamente l'ostruzione rende visibile all'occhio nudo sulla superficie del corpo. E questi casi, per quanto io so e consta anche dalle osservazioni altrui, sono dei più comuni nella pratica, ad imitazione dei tumori cistici nuovi, i quali per l'ordinario appajono unici ed isolati. Ma il tumore sebaceo appartenendo ad un sistema di organi sparsi a profusione sotto la pelle, parecchie

volte è molteplice, e si svolge da più follicoli ad un tempo o successivamente, nella stessa od in diverse regioni del corpo; la quale proprietà forma anzi uno dei criterii differenziali dei due generi di tumori: che la lupia volgare di nuova formazione è quasi sempre unica, il tumore sebaceo spesse fiate molteplice.

Il maggio 1847 venne da me per consulto un signore della Lomellina, di media età, sano e robusto, senza sospetto di labi o di sifilide, il quale accertava di non aver avuto altra malattia di rilievo che una resipola al capo, conseguenza d'insolazione, e di vicende atmosferiche, a cui si esponeva sovente in campagna e nei disagi della caccia. Lo scorso autunno, guarito appena dall'ultimo attacco di quest'affezione, avvisò alcuni bitorzoli al lato destro della regione capelluta, della faccia e del collo, i quali andarono incessantemente moltiplicandosi fino al presente con prurito così nojoso, che il paziente era spesso sedotto a graffiarsi, e dietro le graffiature si era accorto che parecchi di quei tubercoli cadevano, o si rompevano imbrattandogli le dita di una manteca bianca, e lasciando delle piaguzze intanto che all'intorno ne pullulavano degli altri. I medici, che avea sentito, opinavano per una eruzione furoncolare, quale talvolta si osserva in seguito agli esantemi; ovvero anche per una produzione di pori, in quanto che i nodi apparivano superficialissimi, senza infiammazione manifesta, e potevansi coll'unghia distaccare. Alla mia visita tutta la metà destra del capo e del collo, ma principalmente la regione capelluta, la fronte, le palpebre, la guancia e la nuca, erano tempestate di centinaja di tubercoli isolati e confluenti a due, tre, quattro in un solo gruppo: i quali tubercoli variavano pel volume da un grano di miglio ad un lupino o ad un frutto di pistacchio, ed erano per la forma tondeggianti, globosi, appianati, ovvero prolungati a foggia di capezzoli: la maggior parte di colore bianco lattato, freddi, sodi, indolenti, sessili, con una traccia d'infossa-

mento nel centro, ed un forellino così piccolo, che appena si poteva discernere chiaramente colla lente. Qua e là poi tra mezzo ai tubercoli apparivano delle ulcerette incavate con tarlatura della pelle e delle piccole cicatrici: ed è appunto nel sito di queste piagucce e cicatrici, che l'infermo accertava essersi per le graffiature effettuato il distacco. Ora schizzando colle dita diversi nodi, dal forellino di ciascuno vidi tosto prorompere un filo di materia: e premendone altri con maggior forza, vidi la pelle o l'epidermide ad un tratto squarciarsi e saltar fuora un follicolo colla sua borsa intera ripiena com'era di sego: e così restavano addietro delle piccole ferite infossate nel tessuto cellulare: le quali d'ordinario marcendo, in alcuni giorni si cicatrizzavano. Già dall'abito esterno, o come si mostravano i tubercoli, superficialissimi, adesi e perfettamente trasparenti, si poteva presentire la sottigliezza estrema o la consumazione del corio: ma l'esperimento di sopra della pressione fece meglio conoscere che questo indumento dovea essere ridotto all'ultima tenuità o disfatto, restando la pura cuticola. La qual condizione forma un altro carattere suo proprio dei tumori sebacei: non essendovi assolutamente alcun'altra specie di tumori sottocutanei, i quali a così piccola mole sieno capaci di smagliare ed attenuare nello stesso grado la pelle. Le lupie che si generano nuovamente in grembo al tessuto cellulare, sebbene superficialissime, divengono il più delle volte ingenti prima di contrarre aderenza, e non sogliono immedesimarsi colla pelle che le ricopre, come fanno appunto i tumori dei follicoli sebacei.

L'esame esterno adunque confermava la relazione dell'infermo, nè poteva lasciare in sospeso sul giudizio della malattia. Si comprendeva di leggieri che i tubercoli suddescritti collocati immediatamente sotto il derma non potevano avere altro focolare che le ghiandole sebacee naturali: che per l'irritamento arrecato dalla resipola queste ghiandole hanno dovuto infiammarsi, riempiersi

della materia esuberante, e nella loro cresciuta mettersi dentro le maglie del corio, diradandolo fino all'epidermide. Nella moltitudine dei tubercoli maggiori ve n'erano molti altri così piccoli che l'occhio non poteva distinguere, e rilevava solo il dito esploratore perchè questi minimi nodetti erano duri e uniti alla pelle. La dermatitide resipelacea avea nel caso attuale irradiato il proprio fuoco alle ghiandole sottoposte, e provocato l'adenitide sebacea, da cui n'è venuta l'eruzione tubercolare che si disse. Essa rassomigliava quelle eruzioni furoncolari ed antraciche della superficie del corpo che si fanno talvolta in seguito alla scarlattina, al morbillo o per l'azione della lue venerea: colla differenza, che mentre in queste ultime il male prende stanza nel tessuto cellulare comune, nel caso in discorso, per insolita combinazione, avea esclusivamente aggredito le ghiandole sebacee, e da sei mesi vi faceva sentire la sua influenza. Ho detto per insolita combinazione, conciossiachè succedono migliaja di casi di resipole al capo ed in altre regioni senza che si abbia sentore di un'alterazione qualunque delle ghiandole dermatiche: e questo è l'unico caso di tal genere che siami occorso, non ricordando altri casi analoghi prima nè dappoi, quantunque in tanta frequenza di resipole che avvengono nella pratica chirurgica, abbia usato attenzione per iscoprirne dei nuovi. Le ghiandole sebacee nelle malattie infiammatorie, gli ascessi, le ferite suppurate, le alterazioni organiche della superficie si trovano spesso all'autossia infiammate ed intumidite; ma questa loro affezione è così lieve, che passa inosservata durante la vita, come quella che non si rivela con alcun sintomo palese sul corpo dell'infermo, neppure coll'aumento dello spurgo attraverso i pori della pelle, ed appena l'occhio del prosettore armato di lenti riesce ad iscoprirla.

Nel caso presente considerando la provenienza manifesta del male dalla resipola, io ho consigliato all'infermo internamente la

cura evacuante, solvente, alterante, mercè l'uso continuato dei blandi eccoprotici e dei fiori di solfo: poi il decotto di salsapariglia ed i bagni caldi di acqua dolce, la dieta tenue e l'astinenza delle bevande spiritose. Per la cura locale, stante la moltiplicità e diffusione dei tumori, non essendo possibile o conveniente alcun'altra operazione, ho suggerito di lasciarli maturare, di schiacciarli semplicemente colle dita o di pungerli con uno spillo o colla lancetta al duplice scopo che si era già ottenuto in molti di essi di evacuarli, o romperli sotto pelle, onde venissero assorbiti, consumati dalla suppurazione, ovvero espulsi interi. La cura generale tendeva a porre termine all'eruzione prevenendo lo sviluppo di nuovi tubercoli: ciò che poteva effettuarsi anche spontaneamente col cessare dell'influenza resipelacea che l'avea provocata. La cura locale veniva proposta allo scopo di annientare od eliminare i follicoli a misura che maturavano, non restando alcun'altra via di guarigione. Egli è vero che il male corrispondeva ad organi naturali, ossia alle minime ghiandole della pelle; ma quando esse sono sviluppate al punto da superare 30, 40, 60 volte il volume primitivo, e degenerare in veri meliceridi, ponno in alcuni casi mantenersi stazionarie; ma non sono più suscettibili di risoluzione, ossia di ritorno allo stato normale: e quindi per la guarigione dell'infermo il tumore deve essere demolito od annientato: e l'annichilamento si può effettuare in diverso modo, per assorbimento della cistide dopo la sua evacuazione colla pressione, la puntura, o l'incisione; per distacco della medesima in seguito alla suppurazione ed ulcerazione; per la cauterizzazione, ec. L'infermo si limitò a schiacciare colle sue dita od a farsi pungere i tubercoli mano mano che si rendevano più sporgenti; parecchi uscirono interi, e le ulcerette superstiti si cicatrizzarono: molti altri, evacuati ripetutamente, scomparvero: l'eruzione cedette per gradi, e la guarigione non si ottenne che dopo un anno.

L'osservazione di Tilesius [1] e quelle citate da Bateman sotto il nome di *molluscum* [2] sono analoghe alla precedente. Quest'ultimo autore accenna sette casi, due in donne e cinque in bambini; sospetta la presenza di un contagio; e sebbene egli non parli di ghiandole sebacee, dai caratteri che attribuisce ai tumori, non si può dubitare che i medesimi procedessero da una esorbitanza delle dette ghiandole, e quindi non sarebbero esempii di mollusco, se è vero, essere questa malattia un'eruzione tubercolare solida del corio, e non una produzione cistica sottocutanea, come appaiono i casi di Bateman. Nel ragazzo di Hebra [3] si è trovato, che i diversi tumori grossi come nocciuoli, sessili, peduncolati, del colore naturale, appartenevano realmente alle ghiandole sebacee enormemente sviluppate e ridondanti di grasso. Anche i casi osservati da Jacobvics [4], Wilson [5] ed altri autori moderni sembrano dello stesso genere. Devergie [6], parlando della seconda forma di acne per ipertrofia dei follicoli, che è il mollusco di Bateman ed il tumore follicolare di Rayer, soggiunge, che questa malattia osservata da lungo tempo non avea mai fissato abbastanza l'attenzione dei dermatologisti, quando nel 1850 il dott. Caillaut, allora addetto all'Ospedale dei fanciulli, ne ha osservato trentun casi, e Bazin l'anno appresso ha descritto la stessa malattia sotto il nome di acne varioliforme. Senza discutere la realtà di questi casi, la sede propria e la natura dei tubercoli, trovandosi spesso, nelle osservazioni particolari dei citati autori, confusione fra il nodo carneo del corio ed il tumore follicolato sottocutaneo, egli

---

(1) *Historia pathologica singularis cutaneæ turpitudinis* S. G. Rheinardi. Lipsiæ, 1793.
(2) *A practical Synopsis of cutaneous diseases.* Fifth edit. Lond., 1819, pag. 274.
(3) *Zeitschrift der Gesellschaft der Aerzte in Wien*, 1845, S. 42.
(4) *Du Molluscum, recherches critiques sur les formes*, etc. Paris, 1840.
(5) *Diseases of the Skin*, 1847, pag. 363.
(6) Op. cit., pag. 359.

è certo, che si hanno oggidì molti esempii bene appurati di tumefazione molteplice o diffusa dei follicoli sebacei in varie regioni del corpo analoghi al caso che sopra ho raccontato.

Io ho notato finora due maniere di prodursi delle ghiandole sebacee, vale a dire con un tumore unico ed isolato sviluppatosi da un solo follicolo; e con più tumori disseminati in diversi luoghi e spettanti ad altrettante ghiandole distinte. Ora voglio descrivere una terza forma della malattia, che io ho osservato alla faccia, e per quanto mi consta non è avvertita dagli autori. La qual forma consiste nell'apparizione di tumori rilevanti della superficie, a guisa di verruche, per lo sviluppo simultaneo di un gruppo di ghiandole sebacee in un punto, senza manifestazione dei singoli corpi tumefatti delle medesime.

Belcredi Giuseppe, giornaliere pavese, di 50 anni, venne a morte il 17 dicembre 1855 in una sala medica dell' Ospedale per pneumonitide. Sul di lui cadavere si scoperse per caso al lato sinistro del petto fra la seconda e terza costa un tumoretto della forma e grandezza di un uovo colombino (fig. 14, Tav. I), superficialissimo, aderente alla pelle, con un punto nero alla sommità, da cui, mercè una leggier pressione delle dita, sortì un lungo vermicello, di materia sebacea. La pelle al di sopra offriva una finissima lanugine, ed era così assottigliata che lasciava travedere il colore bianco del tumore; nulladimeno si lasciava staccare fino al contorno dell'orificio: e nella dissezione si riconobbe ciò che la figura dimostra, che la cistide rappresentante il tumore avea due inviluppi suoi proprii: uno, esterno, sottile, elastico, resistente, fibroso o cellulare; l'altro, interno, bianco argentino, opaco, fragile, divisibile in lamine sovrapposte l'una all'altra: cosicchè la tonaca propria era lamellare: ciascuna lamella si faceva tanto più tenera quanto più si avvicinava alla faccia interna: e tutte indistintamente constavano di celle o squamme epidermoidali

(fig. 14, Tav. I *a*) varie di forma e grandezza, disposte a strati; e gli strati di così debole coesione, che dai medesimi cogli spilli in una goccia d'acqua si potevano con facilità isolare le squamme di cui si componevano. La materia compresa nella cavità era bianca, densa, piuttosto secca, come lo spermaceti, ed al microscopio mostrava i soliti elementi: una grande quantità di corpuscoli crassi, amorfi od in forma di minime glebe e di fili albicanti solidi; molti cristalli di colesterina limpidissimi, a margini frastagliati, gremiti alla superficie di corpuscoli; delle celle epidermoidali senza nucleo, affatto identiche alle celle dell'epitelio (fig. 14, Tav. I *a*): e gran copia di peli finissimi, biondi, amalgamati ovunque cogli altri elementi. Del resto, se il tumore, come appare, procedette da una ghiandola sebacea, è giuocoforza convenire che questa ghiandola nella sua metamorfosi si era cangiata in un vero meliceride, non conservando dei caratteri primitivi, che il poro od orificio escretore della pelle.

Nel cadavere di Belcredi, osservata tutta la superficie, non si poterono scoprire altri tumori analoghi, nè alcuna alterazione degli integumenti, che facessero sospettare ad un'affezione dei follicoli sebacei sottoposti. Solamente il naso appariva nella sua metà inferiore più grosso del naturale e deforme, con una superficie ondulata e gibbosa: vi era una gobba sulla pinna più sensibile a sinistra che a destra, la quale andava smarrendo verso la periferia (fig. 15, Tav. I): e la superficie si mostrava disseminata di macchiette gialle e brune come teste di mosche, le quali corrispondevano ai pori ampliati della pelle, e dai medesimi si vedeva sporgere una lanugine di peli tenuissimi e non più lunghi di qualche millimetro. Ora premendo colle dita il naso, da molti pori scaturiva una materia gialliccia, la quale al microscopio si trovò composta (fig. 16, Tav. I) di corpuscoli crassi *a*, di bei cristalli *bb*, di celle epiteliali *c*, e di alcuni peli *d*: molti cristalli

erano alla superficie punteggiati di corpuscoli, i quali si dileguavano al contatto dell'etere: ed alcune celle presentavano nel mezzo una goccia di grasso, che pareva in esse contenuta. Il naso Belcredi adunque offriva il vizio che i dermatologisti dicono dei comedoni (*Comedones*) appunto dall'apparenza delle macchiette giallo-brune e dei vermicelli o filamenti della materia sebacea che geme dai pori allargati della pelle. Ma le gobbe od elevatezze delle pinne (fig. 15, Tav. I) accennavano di più di una semplice seborrea. Avendo di fatti spaccato ciascuna pinna nel sito della gibbosità dalla pelle fino alla cartilagine mediante un rasojo bene affilato in direzione verticale, ad ambedue le facce dello spaccato si misero allo scoperto due serie di follicoli ingrossati, come appunto si scorgono nella figura 17 della Tavola I, nella quale io ho fatto adombrare una delle mentovate sezioni. Dall'esame fattone in diversi punti delle pinne si riconobbe, che i medesimi erano semplici e composti: i primi (fig. 18, Tav. I *a*, *b*, *c*, *d*) aveano sembianza di otricelli sferici, ovali, piriformi, con un corpo solo ed una superficie esterna liscia: gli altri, ossia i composti (fig. 19 e 20, Tav. I *e*, *f*, *g*, *h*, *i*, *k*, *l*, *m*), presentavano uno sviluppo ancora più rilevante simulando dei veri tumori che innalzavano in massa la pelle. La figura 17 (Tav. I) fa vedere i follicoli in sito come apparivano nello spaccato della pinna ad una lente comune: ma le figure 18, 19 e 20 (Tav. I) offrono le principali varietà di forma dei follicoli semplici e composti, quali nelle diverse sezioni del naso si scorgevano attraverso le lenti di Raspail; anzi un po' più grandi affinchè apparissero più chiari. Guardando queste figure si può farsi un'idea delle mostruosità a cui soggiacquero le ghiandole sebacee nel loro sviluppo, e conoscere come in ragione dell'aumento i condotti centrali e laterali dispiegandosi siensi convertiti in otri od in tumori sebacei, smarrendo per gradi i lobi periferici: sia che ciò procedesse dal semplice spiegamento della parete

dei condotti, ovvero per l'atrofia avvenuta negli acini. I follicoli, di cui parlo, avevano la lunghezza di alcuni millimetri, s'inserivano alla faccia interna della pelle, comunicavano coi pori ingranditi di questa, stavano adagiati in grembo alla tela adiposa, erano turgidi di sego, e di pareti così sottili, che appena toccati si svuotavano, ovvero scoppiavano. Nei sacchetti capivano generalmente dei peli liberi, ovvero aderenti alla faccia interna della parete: in alcuni io ne ho contati fino a 16 in diversa direzione, oltre quelli usciti col sego; la maggior parte dall'orificio emettevano uno o più peli, ed in alcuni, esaminati in sito colla lente, si vedevano peli attraversare le pareti laterali od il fondo, appunto come nella fig. 21 (Tav. I), ove ho tracciato all'ingrandimento 36 il contorno di un follicolo semplice svuotato della materia con più peli entro, e due dei medesimi che sbucano dal fondo. Io ne ho spaccato o dimezzato diversi, nei quali, levato il sego e ripulita la faccia interna, appariva ancora qualche pelo spuntare palesemente dalla parete. Nell'esame microscopico dei follicoli apparivano tutte le gradazioni di sviluppo del pelo dal primo embrione perfettamente trasparente che appena si distingueva ad un ingrandimento oltre 100 nella spessezza dell'inviluppo fino al pelo perfetto, tubulato, della lunghezza di più millimetri. Queste cistidi pertanto figuravano come matrici di peli divenute per la malattia più feconde, avvegnachè nello stato normale i follicoli sebacei del naso non ne contengono tanti. Nel dissecare alcuni dei follicoli più grossi ho potuto vederne la parete ancora trasparente, e disgiungere dall'invoglio esterno cellulare dei piccoli cenci dell'interno epitelio liscio, lucido e sottilissimo: il quale al microscopio si mostrava intieramente formato di celle pavimentali: per cui la tessitura lamellare o la moltiplicità delle lamine osservate nell'epitelio del tumore più grosso al petto e l'apparenza epidermoidale delle sue celle erano metamorfosi posteriori effettuatesi nella cresciuta della ghiandola e conversione della medesima in meliceride.

La copia dei follicoli sebacei ingrossati in tutta la porzione cartilaginea del naso Belcredi era innumerevole, perchè col taglio se ne scoprivano ovunque senza bisogno di microscopio, facendone l'ipertrofia le veci. Le diverse sezioni verticali del naso presentavano una spessezza di sei ad otto millimetri dalla pelle alla cartilagine, e sulla lunghezza loro di uno a due centimetri si contavano in serie sopra ciascuna faccia dello spaccato da 15 a 35 follicoli più o meno ingrossati e turgidi di sego. Risultava infatti che tutti o la maggior parte dei follicoli aveano preso incremento anche laddove non eravi rilievo o gibbosità, e lo sviluppo esorbitante del naso, come pure le elevatezze della superficie, procedevano unicamente dalla tumefazione delle ghiandole sebacee, conservando tutti gli altri tessuti, dalla pelle fino alla pituitaria, la densità naturale.

Gli autori i quali parlano dei tumori follicolati sebacei vogliono che il follicolo intumidito, sebbene miliare o piccolissimo, faccia tumore rilevato alla superficie, come si vede rappresentato nell'atlante della prima e seconda edizione dell'opera di Rayer (1) delle malattie della pelle: ciò che non può avvenire al naso, ove il derma è grosso e resistente, che quando il tumore sebaceo miliare addentrandosi nella spessezza di questo lo smaglia, lo consuma, e si porta ad immediato contatto dell'epidermide: ovvero può succedere laddove essendo la pelle naturalmente sottile e dilicata, cede sotto l'urto del follicolo, e lo lascia sporgere sul livello della regione in forma di minimo tumoretto. Ora nel caso Belcredi, quantunque vi fosse ipertrofia apparente, ossia ingrossamento generale del naso e gibbosità diffusa delle pinne, non appariva alla superficie alcun bitorzo particolare od isolato, standosene la massa dei folli-

(1) Op. cit., 1.e édit. Paris, 1826; Atlas, Planche X, fig. 5. — 2.e édit., 1835; Atlas, Planche 8, fig. 5.

coli intumiditi nascosta interamente in seno alla tela cellulare; ciò che veniva senza dubbio dal gran numero di questi follicoli e dalla resistenza del corio che ne portava la distensione e l'innalzamento periferico: per cui l'affezione follicolare non si poteva sospettare, che dall'ampliazione dei pori cutanei e dalla sortita pei medesimi di una quantità di materia sebacea maggiore del naturale.

Restelli Girolamo, pellicciajo milanese, d'anni 65, di abito mediocre, venne il luglio 1855 nella Clinica di Pavia per un tumore al naso manifestatosi da sette anni senza cause note esterne od interne, non sembrando che il mestiere di cucire pelli, che faceva dall'adolescenza, vi avesse dato ansa: neppure erano precedute affezioni della pelle, della faccia, delle cavità nasali o di altre parti; non l'abitudine, così comune, di fumare o tirar tabacco, o altra maniera d'irritamento al naso. Da principio egli raccontava, di avere scorto sulla faccia esterna della pinna sinistra un rilievo indolente, il quale crebbe per gradi nello spazio di cinque anni, e poi nell' ultimo biennio si diffuse alla pinna destra ed al dorso; cosicchè tutta la porzione cartilaginea del naso si rese tumida, bernoccoluta, rossastra, pruriginosa, e sudava spesso della materia bianca, untuosa.

Al presente il male avea limiti distinti, e comprendeva tutta la faccia esterna della metà inferiore del naso, le pinne, il dorso, l'apice e la colonnella media; mentre le cartilagini, la mucosa, il setto e le cavità interne si mostravano intatte: esso pareva risiedere negli involucri esterni, ed offriva la forma che si ravvisa nella figura 1 della Tavola II, di un tumore tondeggiante, grosso un piccolo uovo di gallo, ineguale, e diviso da solcature profonde in cinque lobi: tre a sinistra, uno a destra ed uno mediano; il qual lobo mediano rilevandosi lievemente sul dorso, si faceva più cospicuo verso l'apice e la colonnella; per cui angustiava un pochino

le aperture delle narici anteriori. La tinta del tumore era di rame; la temperatura e la sensibilità aumentate; la consistenza soda e carnosa: e la pelle al di sopra in più luoghi crivellata da una moltitudine di pori ampliati; i quali sotto la pressione tramandavano dell'untume. L'affezione orditasi spontaneamente nel lungo periodo di sette anni era accompagnata da sorda flogosi, e faceva sospettare una qualche affezione delle ghiandole sebacee. Nulladimeno considerando la mole straordinaria e la sodezza del tumore, non che la mancanza di nodi isolati sottocutanei, che sogliono caratterizzare lo sviluppo di queste ghiandole, io inclinai per un'ipertrofia della pelle, ossia una verruca complicata da infiammazione accidentale, a cui forse si associava una qualche alterazione dei follicoli sebacei corrispondenti.

Premessa la medicatura emolliente per la demolizione del tumore, io tracciai col coltello un taglio della pelle tutto all'intorno della sua base, e lo esportai per intero, radendo la faccia esterna delle cartilagini; durante la quale operazione mi accorsi che in più punti restavano sul fondo della ferita dei gusci bianchi e delle molecole giallognole, che riconobbi poscia per frammenti di follicoli recisi e di materia sebacea in essi contenuta. L'emorragia fu di lieve momento; si torsero tre arteriuzze, ed il gemizío si arrestò col filaticcio secco. Tutta la metà inferiore del naso fino all'inserzione della colonnella mediana è rimasta in tal guisa scorticata; ma la ferita, larga più di sei centimetri quadrati, con perdita di sostanza infiammatasi leggermente, si è esfogliata dei rimasugli delle ghiandole, coperta di granulazioni, e nello spazio di sei settimane, con meraviglia di ognuno, cicatrizzata stabilmente: cosicchè il naso ha redintegrato la sua forma naturale ed il Restelli, perfettamente guarito, non ha finora avuto sentore di riproduzione.

Alla superficie del pezzo esportato si verificarono meglio i pori

ampliati che sopra si dissero (fig. 2, Tav. II) pei quali spuntava una lanugine finissima, si potevano insinuare delle setole, e far sortire il sego in forma di vermicelli. L'epidermide intatta si distaccava facilmente, e la pelle che si credeva la sede del tumore, come nelle ordinarie verruche, non ne formava che l'indumento esterno: essa era anzi piuttosto assottigliata per la distensione, e percorsa alla superficie da una moltitudine di minimi vasi varicosi che le impartivano la tinta rossastra. Il tumore invece posto al di sotto fra la pelle e le cartilagini nasali stanziava nelle ghiandole sebacee e nella tela cellulare. Questa tela, che nello stato naturale forma coll'adipe uno strato lineare e molle, appariva nel pezzo priva affatto di grasso, biancastra, straordinariamente inspessita, e percorsa da un gran numero di vasi capillari injettati di sangue, i quali sul fondo bianco la screziavano ovunque di rosso; essa era passata ad uno stato di vera ipertrofia, e cangiata in un tessuto carneo fitto, fibroso, il quale seppelliva in buona parte le ghiandole sebacee, e ne rese lunga e tediosa la preparazione. Sui margini molti follicoli apparivano a nudo, interi o tagliati dal coltello nell'atto stesso dell'operazione; ma verso il mezzo, ove corrispondevano i lobi del tumore, la cellulosa addensata cementava i follicoli così sodamente, che si richiese un lavoro di più giorni colle mollette e le forbicine o la punta del coltello per dissotterrarli, perchè colle sole mollette non si poteva dividere lo stroma periferico che faceva cemento: esso offriva nei punti più elevati dei lobi un'altezza di 8 a 10 millimetri, e verso la circonferenza, appena di 4 a 5, e dava a prima giunta al pezzo esportato l'aspetto di un tumore fibroso ricco di minimi vasi sanguigni sviluppatosi al di sopra delle cartilagini nasali. Guardando però attentamente la superficie cruenta del pezzo, si distinguevano entro lo stroma addensato le estremità intatte dei follicoli più grossi sporgenti a guisa di uovicini, e le sezioni trasversali ed oblique

di quelli che erano stati recisi. Di fatti, sgombrato tutto questo tessuto interstiziale, si ebbe la piena veduta dei follicoli sebacei tumefatti inseriti alla faccia interna del corio, i quali formavano il nocciuolo dei lobi e dell'intero tumore, precisamente come appare nella figura 3 della Tavola II, ove è rappresentata la maggior sezione del preparato dopo l'ablazione della tela cellulare.

Io ho numerato oltre a 200 ghiandole ingrossate, senza lusinga di averle riconosciute tutte; ma la loro distribuzione nel pezzo non era uniforme; la maggior parte e le più grosse si trovavano sulle pinne, ossia nei lobi più rilevati del tumore; mentre sulla linea del dorso se ne incontravano poche e minori, dipendendo quivi la tumidezza principalmente dall'esuberanza del tessuto cellulare: ed anche sulle pinne e la punta del naso, ove preponderavano, vi era varietà, mostrandosi in alcuni punti i follicoli ammucchiati, mentre in altri giacevano isolati e discosti con maggior copia di tessuto fibroso tra mezzo. La superficie esterna era liscia, ed in molti granulosa o disseminata di acini visibili ad occhio nudo (fig. 3 e 4, Tav. II); ed il volume loro variava da un seme di miglio ad un uovo colombino: pochi però raggiungevano tanta mole, essendo i più come lenti, piselli o semi di pinocchio. La forma era pure svariata, globosa, ovale, ad ampolla, cilindrica, ec.: la maggior parte apparivano semplici (fig. 3, Tav. II), ossia con un solo sacchetto: ma qua e là in mezzo alla massa se ne distinguevano di composti, ossia divisi all'estremità in due, tre, quattro lobi, appunto come nella figura 4 della Tavola II (*a a*). Il sacchetto centrale verso il fondo si bipartiva, e poi ciascuno dei due lobi tornava a dividersi, in maniera che ne risultavano parecchi: ovvero il tumore avea delle solcature più o meno profonde alla superficie. Pertanto questi tumori lobulari conservavano la traccia dei lobi primitivi; mentre negli altri casi, anche di minore sviluppo, il tumore sebaceo, fosse nato da un follicolo naturale sem-

plice o composto, si profferiva unico ed indiviso: però anche nel caso del Restelli i tumori composti erano pochi, esibendo tutti gli altri un solo lobo: ma qua e là si vedevano nello stesso punto della faccia interna della pelle inserirsi due, tre, quattro tubercoli, come se i medesimi avessero un condotto comune: e laddove s'innestavano corrispondeva esternamente un poro ingrandito pel quale una setola introdotta penetrava fino al fondo: e viceversa nei sacchetti già aperti la setola dal fondo si poteva far uscire per l'orificio esterno (fig. 3 e 4, Tav. II).

Tutti i follicoli quivi descritti erano cistidi ripiene di una materia pagliarina, densa, untuosa, omogenea, inodora, analoga al burro, la quale al microscopio offriva i soliti elementi; una grande quantità di corpuscoli crassi *a*, molti cristalli di varia forma e grandezza, *b* (fig. 7, Tav. II); molte celle epiteliali, o squamme pavimentali nucleate (fig. 8, Tav. II), e molti peli liberi assai fini, la maggior parte rotti alle estremità, ovvero ripiegati, trasparenti, senza punta, senza bulbo e senza midolla: inoltre, sulla faccia interna dei follicoli aperti e ripuliti, ad un ingrandimento di 36 a 64 si scorgevano chiaramente peli di varia dimensione, aderenti, ovvero nella spessezza della stessa parete, appunto come sono rappresentati nella figura 5 della Tavola II. Adunque, non ostante l'alterazione sofferta, le ghiandole dermatiche del naso Restelli continuavano ad essere ubertose matrici di peli, che generavano incessantemente e lasciavano cadere colle squamme dell'epitelio in grembo alla materia sebacea che le riempiva.

I sacchetti i quali si mostravano semplici e lisci alla superficie esterna non avevano buchi alla faccia interna, ed offrivano una parete molto sottile formata dall'epitelio rivestito al di fuori di un leggiere strato di tessuto cellulare. Invece i sacchetti, i quali apparivano lobulari e granulosi all'esterno, dimezzati e svuotati, presentavano la faccia interna bucherellata, ed i buchi erano gli

orificii dei lobi. La loro parete avea in alcuni un millimetro di spessezza a motivo che la faccia esterna dei medesimi trovavasi gremita di grani: i quali grani sotto le lenti di Raspail si dispiegavano in gomitoli, o racemi di minimi acini, tutti cavi, ripieni di sego e comunicanti colla cavità centrale. Nella figura 6 della Tavola II io ho rappresentato un follicolo aciniforme, dimezzato, svuotato e schiacciato fra due vetri, come si vedeva a 36 d'ingrandimento, per mostrare i fori della faccia interna, ed i lobi schiacciati che apparivano alla periferia e attraverso la spessezza della parete.

Egli è noto che nelle ghiandole sebacee del naso, in istato naturale, coll'ingrandimento di 100 a 300, s'incontra quasi sempre l'*Acorus folliculorum* di Wilson e Simon: io ne ho visto in più cadaveri da uno fino a quattro nello stesso follicolo in diversa posizione, col capo rivolto verso il fondo, l'orificio esterno, o verso una delle pareti laterali del sacchetto: ed il corpo talvolta ripiegato sulla sua lunghezza. Ma nei due casi summentovati, per quanto cercassi parte a parte la materia contenuta e l'interno dei follicoli, non ho potuto riconoscere acori.

Io ho detto di sopra, che il numero delle ghiandole sebacee intumidite sul lembo di pelle esportato al Restelli poteva ammontare a 200; la qual cifra si deve intendere appena dei tubercoli più cospicui rappresentati nella figura 3 della Tavola II; mentre sulla faccia interna di detto lembo, quando la medesima venne spogliata di tutto il tessuto cellulare, guardando colla lente tra mezzo ai tubercoli maggiori, si scopriva una moltitudine di piccoli grani come capocchie di spilli che erano pure follicoli ingrossati. Vuolsi in fatti ritenere che tutte le ghiandole sebacee della porzione intumidita del naso fossero affette; ed il loro numero nello stato normale è sì grande, che non fa mestieri per la spiegazione di tanti tumori di ammettere che se ne generassero delle nuove

nel corso della malattia. Dobbiamo dire piuttosto, che la malattia ha dato tale sviluppo ai follicoli primitivi da renderli visibili ad occhio nudo, e più voluminosi ancora che non appajono le ghiandole sane nel campo del microscopio ad un ingrandimento di 36 a 60.

Nel caso Restelli vi erano due condizioni morbose che concorrevano alla produzione del tumore; l'ipertrofia del tessuto cellulare sottocutaneo, e l'incremento delle ghiandole sebacee; l'una e l'altra indubbiamente provocate da un processo di sorda flogosi, che passò inosservato nel corso della malattia. Ora egli è più che probabile, che l'adenitide sebacea abbia preceduto ed irradiato il proprio fuoco allo stroma circostante, perchè le ghiandole sono l'organo principale della pelle in contatto immediato cogli agenti esterni; la loro alterazione, nel caso attuale, prevaleva, ed in altri casi, ove l'affezione era più leggiere, come v. gr. appo il Belcredi, i follicoli sebacei del naso facevano già tumore esterno, mentre lo stroma periferico si conservava illeso.

Nei due casi ora descritti di Belcredi e Restelli la massa dei tumori sebacei sparsi sulla superficie del naso ne avea rilevato la pelle in maniera da produrre una gonfiezza generale del medesimo senza apparenza dei singoli tubercoli delle ghiandole ingrossate. Io però ho visto dei casi nei quali un gruppo di queste ghiandole o dei loro lobi si è spinto avanti distruggendo il corio e formando sotto l'epidermide un piccolo tumore granuloso composto, emulo del tumore follicolare semplice. Il luglio 1846 fu condotto da me nella Clinica il fanciullo Carlo Calvi, d'anni 5, delle vicinanze di Pavia, per un tumoretto grosso poco più di un cece, sviluppatosi in sei mesi sul mezzo della palpebra inferiore sinistra: il quale tumoretto era in origine un nodo miliare, e crebbe per gradi al volume suddetto, offrendo una tinta bianca, e delle solcature alla superficie che gli davano un aspetto granuloso o lobolare, e pareva ricoperto della sola epidermide, per cui nella demolizione

questa si squarciò, lasciando uscire il tumore a nudo colla materia contenuta. Nel pezzo esportato, invece di un meliceride sottocutaneo ordinario, si scoperse un gruppo di grani o sacchetti albicanti, bislunghi, uniti insieme per molle tessuto cellulare, di pareti sottili e turgidi di sego. Il dicembre dello stesso anno venne pure nella Clinica una contadina di media età per un tumore grosso un fagiuolo sulla guancia sinistra vicino alla pinna nasale, comparso spontaneamente da alcuni mesi: il qual tumore appariva superficialissimo, gialliccio, freddo, indolente, e lasciava trapelare pei pori cutanei del grasso e dei peli così fini che appena si potevano adocchiare coll'ajuto della lente. Fatta l'escisione, si vide che il tumore, situato immediatamente sotto il velamento della cuticola, constava di un mazzo di 15 o 20 sacchetti prolungati a foggia di semi di riso, tenuti insieme per una cellulosa mollissima e ricchissima di minimi vasi sanguigni; i quali sacchetti di pareti dilicate, zeppi di sego e di peli, si aprivano alla superficie e non erano realmente coperti che dall'epidermide, mancando in corrispondenza ogni vestigio di pelle. Entrambi i pazienti sono guariti facilmente della ferita dell'operazione. Ora io ho ritenuto questi tumori procedenti dalle ghiandole dermatiche morbosamente sviluppate, sebbene non abbia fatto un esame così accurato dei pezzi da rilevarne minutamente tutti i particolari.

Paolo De Paoli, contadino di Dorno in Lomellina, oltre gli ottanta, nella sua decrepitezza non avea mai avuto malattie di rimarco. La scorsa primavera si accorse di un piccolo poro sul dorso del naso, il quale abbandonato a sè crebbe, si esulcerò e coprì di una crosta. Quando l'infermo alla metà di novembre 1855 entrò nella Clinica offriva nell'accennato luogo (fig. 1, Tav. III) un tubercolo tondeggiante, schiacciato, sessile, esulcerato, del diametro di 24 e dell'altezza di 7 millimetri circa, senza alterazione della pelle intorno e delle altre parti. Il tumore avea l'abito di una verruca

ulcerata: però schizzato colle dita ai lati tramandava dalla superficie delle goccioline di una materia bianca, densa, untuosa, diversa dalla marcia, la quale ci mise in sospetto che le ghiandole sebacee al di sotto si conservassero e fossero affette. Per l'esportazione totale si dovette radere col coltello la volta osseo-cartilaginea del naso, senza per altro denudarla: l'emorragia è stata minima, e la ferita, ad onta dell'età, si è coperta di buone granulazioni, e disposta alla cicatrice.

La faccia esterna piagata del tumore demolito mostrava una carne liscia, molle, rosso-pallida, formata dalle granulazioni, senza poter discernere alcun altro tessuto: ma premendo leggiermente il tubercolo colle dita, come si fece sul corpo dell'infermo prima dell'operazione, si videro di nuovo stille di materia sebacea gemere da minimi fori che si aprivano al momento. Sulla faccia posteriore risultata dal taglio, dentro il circolo della pelle e dell'adipe (fig. 2, Tav. III), il tumore esportato presentava una sostanza bianca e granulosa, ossia uno strato di grani, serrati gli uni contro gli altri come i ciottoli di un selciato; i quali non erano che follicoli od acini di follicoli sebacei ingrossati e riuniti per un mollissimo tessuto cellulare rossastro. I grani sotto la lente rassomigliavano altrettanti uovicini, di cui non appariva che l'estremità libera: e siccome il coltello ne avea reciso parecchi, il fondo di questi mancava, la cavità aperta lasciava sortire la materia contenuta, ed il guscio od imbuto così evacuato permetteva ad una setola di passare fuora sull'altra faccia della piaga. Essendo lo stroma interstiziale mollissimo e gelatinoso, colle semplici punte degli aghi si poteva romperlo e rimoverlo, e quindi isolare i follicoli fino all'apice loro che pendeva dalle granulazioni. Il numero dei grani nello spazio di due centimetri quadrati oltrepassava senza dubbio il centinajo, tanto erano addossati gli uni agli altri: il volume e la forma sotto di una lente comune (fig. 3, Tav. III) erano

come di semi di miglio a semi di riso: ma nella dissezione si scoprivano delle ampolline semplici ed isolate, e delle altre composte, le quali a due, tre, quattro confluivano in un collo comune.

I grani o follicoli, isolati gli uni dagli altri, e spogliati della cellulosa, che, come tela d'aragno, li ravviluppava, si potevano afferrare colle mollette, ovvero infilzare sull'ago e con leggiere sforzo strappare interi. Essi aveano un orificio aperto, un fondo cieco, una superficie esterna liscia, una parete piuttosto grossa, ed una piccola cavità centrale zeppa di sego. Mettendo uno di questi follicoli denudati fra due lamine di vetro entro una goccia d'acqua, e schiacciandolo dolcemente, ad un piccolo ingrandimento lo si vedeva per l'ordinario scoppiare in un punto, ed evacuare il grasso contenuto: ma talvolta il sacchetto appianato resisteva e svuotavasi in parte dall'orificio naturale conservando la sua forma d'ampolla. Del resto, la materia sebacea, osservata da uno fino a trecento, esibiva gli stessi elementi microscopici dei casi precedenti; vale a dire, dei corpuscoli crassi albicanti in forma di goccioline o di atomi; dei cristalli grandi, limpidissimi e molti tempestati alla superficie di corpuscoli: una grande quantità di squamme epiteliali di varia forma e grandezza: e molti peli fini di varia lunghezza; i più in frammenti, mancanti di punta e di bulbo; alcuni decomposti, biforcati; ovvero in uno o più luoghi del tubo allargati ad ampolla o fusiformi: e poi si scoprirono dei peli finissimi nella spessezza della parete dispiegata dei follicoli che appena si potevano ravvisare oltre a cento, ad un di presso come nella figura 5 della Tavola II appartenente al caso precedente del Restelli. Adunque la pretesa verruca del paziente De Paoli risultava di un ammasso di ghiandole sebacee morbosamente sviluppate, riunite per un mollissimo tessuto cellulare, ed alla superficie velate dalle granulazioni pullulate dalla stessa cellulosa dopo la consumazione della pelle.

Il vecchio De Paoli era sortito dalla Clinica ai primi di dicembre, prossimo alla guarigione: ma intanto che la piaguccia superstite alla ferita si chiudeva, egli si accorse che sotto la cicatrice spuntava un altro bitorzo; il quale prestamente dilatandosi verso le pinne e l'apice del naso, in poco più di due mesi si fece maggiore del primo. Quando l'infermo alla metà di febbrajo rientrò nella Clinica, il nuovo tumore offriva, come il primo, l'aspetto di una verruca ulcerata, sessile, di forma ovale, col diametro massimo di 34, e l'altezza di 7 ad 8 millimetri; la periferia cinta dal margine roso della pelle e la superficie convessa, rosso-pallida, fungosa, molle, indolente, facile al sangue. Su questa superficie della piaga si vedevano delle minime nicchie o fessure, dalle quali premendo ai lati il tumore sgocciolavano come da un inaffiatojo degli atomi di sego. Laonde ritenni che il nuovo tubercolo non imitasse soltanto la forma e la maniera dello sviluppo, ma dovesse avere la stessa struttura del primo: e ne feci l'esportazione per intero, radendo col coltello la superficie delle cartilagini nasali. Il tumore demolito si ravvisa nelle figure 4 e 5 della Tavola III: di cui la prima ne porge la faccia esterna convessa ed ulcerata che ho descritto: la seconda, la faccia posteriore del taglio colla preparazione dei follicoli sebacei che ne occupano il campo. Come è facile di rilevare dal confronto, questo pezzo rassomiglia al primo (fig. 1 e 2, Tav. III), e ne ha la stessa tessitura, colla semplice differenza, che nel secondo i grani sono più numerosi e fanno un tumore più rilevato, non per la mole di ciascuno, ma per la massa di tutti, essendo dall'una all'altra superficie disposti in più strati, per cui non si potevano numerare: essi erano come semi di miglio o poco più, ma così affoltati, che ovunque, distaccando all'azzardo colle mollette una piccola gleba del parenchima e su di un vetro dividendola cogli spilli, si trovava composta di un ammasso di grani: e tutti questi grani globosi o ad ampolla, appunto come

nella figura 6 della Tavola III, ove si scorgono parecchi di detti follicoli disgiunti gli uni dagli altri, e coll'apice che pende dallo stroma interstiziale. Lo strato delle granulazioni pullulate alla sopraffaccia del tumore era sottilissimo, cribrato da molte minime boccucce, ed appena rotto cogli spilli, lasciava allo scoperto i follicoli sebacei sottoposti (fig. 3, Tav. III). Entro la cavità dei follicoli in mezzo al sego contenuto si poterono ravvisare degli acori al numero di uno o due per ciascun sacchetto in diversa attitudine; talvolta ripiegati, di varia grandezza e non sempre interi: ma in alcuni mancavano i piedi, o questi non si appalesavano che da un lato: ciò che avviene anche nello stato naturale di non poter discernere il verme intero e di smarrirne qualche parte, principalmente le estremità. Nella figura 4 della Tavola III ho fatto tracciare il contorno di alcuni acori, come mi si presentarono, a 308, in diversi follicoli: ma già a 100 il corpo loro appariva senza poterne distinguere le parti.

L'ammalato operato a dì 3 morì il 13 marzo di quest'anno, per catarro senile, e quando la ferita dell'operazione, già ristretta della metà, si era incamminata alla cicatrice come la prima. Nel cadavere nessun indizio di malattia degli integumenti e delle ghiandole sebacee: ma la superficie della faccia, e più particolarmente del naso, delle guance e delle labbra, si mostrava disseminata di comedoni, ossia di punti e fili bianchi e giallicci di materia sebacea che sudava dai pori: ed i pori erano così grandi, che cribravano la pelle e permettevano l'introduzione di grosse setole.

Sul naso, fuori del campo della cicatrice e della piaga attuale, oltre i comedoni, si vedevano coll'occhio nudo molti piccoli tubercoli come semi di miglio e piccole lenti, di colore pagliarino, schiacciati, e situati sulla faccia esterna del corio: i quali si ritennero per follicoli sebacei ingrossati e fuorusciti. Di fatti, dopo qualche giorno di macerazione avendo potuto distaccare la pura cuticola,

come si scorge nella figura 8 della Tavola III, si misero allo scoperto delle ghiandolette semplici od ammucchiate, al numero di tre, quattro, sei, ec., turgide di sego e adagiate in altrettante nicchie della faccia esterna della pelle: e la pelle appariva rossastra, tenera, molliccia, in alcuni punti gelatinosa, assottigliata: ed ovunque offriva delle ghiandole a nudo, essa mancava al di sotto od era bucata.

La semplice veduta faceva conoscere che sulla faccia esterna del naso vi erano dei tumori sebacei velati dalla sola epidermide e passati attraverso la pelle, come appunto appajono nella citata figura. Ora avendo io fatto una sezione verticale di questa pelle del naso ad un di presso come nella figura 9 della Tavola III, alla superficie dello spaccato colla lente nei punti *a*, *a*, *a*, *a*, si vedevano delle ghiandole sebacee notabilmente ingrossate ad uno ed a più lobi: le quali non apparivano all'esterno a motivo che il corio, tuttochè ammollito, si conservava fra ghiandola e ghiandola, e al di sopra di esse lasciava appena scorgere il poro ampliato che serviva di orificio escretore: ma nel punto *b* non eravi più orma di pelle, essendo la medesima stata assorbita, e fra la cuticola e la membrana adiposa non si vedeva che un ammasso di grani bianchi simili a minimi semi di riso, i quali erano follicoli, o lobi di follicoli composti. Nella figura ultimamente indicata il pezzo è delineato maggiore del vero, e quale appariva attraverso le lenti di Raspail: mentre la figura 10 (Tav. III) riproduce tre ghiandole dello stesso pezzo viste all'ingrandimento 36, onde far meglio comprendere la forma e lo sviluppo delle medesime. Ora dalla veduta e dal confronto dei pezzi rappresentati nelle figure 2, 5, 6, 8 e 9 (Tav. III), si può agevolmente farsi un'idea della genesi dei due tumori esportati all'infermo De Paoli. Le ghiandole sebacee del naso intumidendo per una causa qualunque, invece di portarsi o discendere verso la tela adiposa, come è avvenuto

nei casi Belcredi e Restelli, lasciando intatta la pelle, crebbero verso la superficie internandosi coi loro lobi nella spessezza di questa, e toccandosi l'una l'altra fino a che riuscirono a farla smarrire interamente, determinandone l'ammollimento gelatinoso e l'assorbimento: di maniera che la massa dei follicoli ingorgati è pervenuta sotto l'epidermide; e per ultimo, consumata anche l'epidermide, ha aperto la piaga. La distruzione della pelle fu adunque l'effetto dello sviluppo e della tendenza dei follicoli sebacei ad esternarsi; ciò che d'ordinario non ha luogo, ed anche nel De Paoli non è accaduto che al naso.

Avendo esaminato minutamente le diverse regioni della faccia dalla fronte al mento, ho riconosciuto che, più o meno, tutte offrivano traccia di uno sviluppo esorbitante dei follicoli sebacei: ed una straordinaria dilatazione dei pori della superficie. La figura 11 della Tavola III presenta un lembo della pelle della guancia destra veduta attraverso le lenti, coi pori ampliati; e la figura 12, che segue, porge una sezione verticale della stessa guancia colla serie delle ghiandole sebacee semplici e composte che vi corrispondono, e tutte più o meno ingrossate, ma senza rilievo od assottigliamento del derma che le ricopre.

Tanto sulla faccia esterna, come nelle sezioni verticali (fig. 8 e 9, Tav. III) della pelle nasale del cadavere De Paoli, si riscontravano dei grani isolati che doveano appartenere a follicoli semplici, e dei gruppi di grani che doveano essere altrettanti lobi di ghiandole composte. L'opinione generale si è, che una ghiandola sebacea composta, crescendo, si risolva in un solo sacco, perdendo le digitazioni de' suoi lobi: ma in proposito vi hanno delle differenze nei singoli casi. Talvolta la ghiandola offre già il condotto centrale sviluppato in un tumore ovale o cilindrico, e conserva ancora tutti i suoi lobi, come si scorge nelle figure 19 e 20 della Tavola I: altre volte i singoli suoi lobi si sviluppano di preferenza

e vengono a formare un gruppo di grani rotondi od ovali, addossati, riuniti per un finissimo tessuto cellulare e turgidi di sego: e poi nella loro cresciuta diverse ghiandole incontrandosi si mettono in contatto, fanno dileguare i tessuti interstiziali e sovrapposti che le disgiungono e vengono ad occupare da sole uno spazio quadrato di varia dimensione, nel quale non si vedono che numerosi grani risultati dallo sviluppo dei singoli lobi di dette ghiandole. Un tale andamento della malattia spiega la genesi dei tumori follicolari composti in forma di verruche ulcerate del naso, che si demolirono nel paziente De Paoli, e si vedono riprodotti nelle figure 1, 2, 4 e 5 della Tavola III. Nel primo studio di questi pezzi io non sapeva capire tanta copia di follicoli ammassati in così piccolo spazio, perchè prendeva o riteneva i singoli grani per altrettante ghiandole distinte. Ma dopo l'esame del cadavere ho dovuto riconoscere che la congerie dei grani che si vedono nelle mentovate figure comporre il parenchima dei tumori risulta in buona parte da uno sviluppo esorbitante dei singoli lobi di ghiandole composte: di maniera che alcune di queste ghiandole per lo sviluppo dei loro acini possono presentare un mucchio di follicoli.

Lo studio che nei tempi moderni si è fatto dei meliceridi primitivi, ha dimostrato che questi tumori generano quasi sempre peli; che i peli nascono nella spessezza della parete entro la tonaca cellulare che forma la pagina esterna della cistide, e che accanto ai loro bulbi entro la stessa parete si producono delle ghiandole sebacee nuove dipendenti dai peli, o libere, e perfino delle ghiandole sudorifere. Kohlrausch (1) nel 1843 ha fatto il primo l'osservazione, che ghiandole sebacee si generano di nuovo fra le pareti delle cistidi pelose; la quale osservazione è stata pienamente

(1) *Ueber den Bau der haar-und zahnartigen Cysten des Eierstocks* von D.r O. Kohlrausch in Hannover. *Müller's Archives*, I. 1843, S. 365.

confermata. L'autore non cita che un solo caso di degenerazione dell'ovario, nell'esame del quale egli dice di aver trovato delle cistidi sierose a pareti sottili ripiene di materia colloide, e delle cistidi sebacee a grosse pareti ripiene di grasso, peli e rudimenti di denti. In queste ultime cistidi, levato il sego, egli scoperse sulla faccia interna un'epidermide a doppio strato, composta di celle o squamme epidermoidali: al di sotto dell'epidermide un altro strato omogeneo analogo alla cute, e finalmente un tessuto cellulare a maglie con gruppi di celle oleose. In grembo al tessuto dermatico che formava la parete delle cistidi, giacevano i bulbi dei capelli colle loro guaine, ed i follicoli sebacei accanto sviluppati al diametro di $\frac{1'''}{3}$ ad $\frac{1'''}{2}$ e della lunghezza perfino di $1'''$; il tutto colla disposizione e la struttura naturale: e poi negli intervalli dei peli l'autore afferma di avere riscontrato anche delle ghiandole sudorifere col bulbo loro di $\frac{1'''}{4}$ ma senza condotto spirale. Laonde queste cistidi meliceridi dell'ovario, secondo Kohlrausch, aveano ad un di presso la stessa struttura della pelle naturale, e lo stesso apparato di peli e di ghiandole sebacee e sudorifere.

La produzione dei follicoli sebacei nuovi fra le pareti dei meliceridi primitivi è un fenomeno di genere inverso a quello che ho considerato in questa Memoria dei tumori follicolari sebacei: nel primo è il meliceride primitivo che genera dei follicoli sebacei nuovi: nel secondo è la ghiandola sebacea naturale che degenera in un meliceride secondario. La genesi di follicoli sebacei nuovi in seno ai meliceridi è così ovvia che si può verificare nella maggior parte dei medesimi colla stessa facilità con cui si riconoscono i peli. Non si hanno che a prendere dei lembi delle pareti, spogliarli leggermente della cellulare periferica; dispiegarli fra due vetri colla faccia interna al di sopra, e guardarli cogli ingrandimenti di 36 a 100. Al di dietro dell'epitelio si mostrano in superficie le ghiandole di cui parlo, semplici e composte, isolate ed

indipendenti, ovvero in appendice alla guaina dei peli, di varia grandezza e ripiene di sego. Il loro numero in alcuni meliceridi è così grande che esse ingombrano tutta la parete: e si è quindi indotti ad ammettere che la materia che capisce nella cavità del tumore sia un loro prodotto, avvegnachè queste ghiandole per mezzo dei peli e senza i medesimi hanno uno spiraglio alla superficie dell'epitelio, come le ghiandole dermatiche si aprono nei pori della pelle.

I follicoli in discorso si sviluppano nell'ultimo strato della tonaca cellulare che sta subito sotto la tonaca interna propria della cistide: di fatti, levando via per intero la detta tonaca cellulare, i follicoli scompajono: ma nei meliceridi che hanno un epitelio lamellare o distinto in più lamine, nascono talvolta dei follicoli in mezzo a queste lamine. I medesimi, come notai, d'ordinario si vedono orizzontalmente od in superficie attraverso la parete della cistide dispiegata fra due vetri: quando però la parete è grossa ed opaca si possono fare anche delle sezioni verticali, come si fanno della pelle: ed in queste sezioni verticali di tutta la spessezza della parete della cistide si possono seguire i peli in tutta la loro lunghezza, e vedere i follicoli sebacei, i quali posti di fianco si aprono nella loro guaina. Lo sviluppo inoltre varia dai sacchetti più piccoli e semplici, ai più grandi, e composti con moltiplicità di lobi disposti a foggia di rosette o racemi, e con produzione di peli nella loro cavità. Onde si raccoglie, che organi così elementari, come sono appunto i follicoli sebacei, per un'esuberanza di vegetazione si generano di nuovo colla più grande facilità e prontezza, ad imitazione di altri organi della stessa semplicità, la tela cellulare, la cartilagine, l'osso, i vasi, le borse sierose, ec. Io ho riscontrato spesse fiate peli e follicoli sebacei nelle pareti di piccole lupie della faccia, le quali datavano appena da alcuni mesi.

Le ghiandole tubulose o sudorifere sono più rare, o per dir

meglio più difficili a distinguersi: pure in alcuni pezzi esse appajono in totalità od in parte: il solo bulbo, il solo condotto, ovvero entrambi: ed il bulbo senza circonvoluzioni chiare, ovvero con volute distinte e di varia mole: e queste ghiandole stanno in mezzo dei follicoli sebacei e dei peli.

Nella figura 13 della Tavola III io ho fatto delineare una sezione verticale della parete di una cistide pelosa, che conservava nello spirito di vino da 14 anni. Il tumore originario dall'infanzia situato sotto gl'integumenti della nuca, e del volume di un uovo di gallo, apparteneva a Ghiselli Baldassare contadino oltrepadano di 15 anni, e venne estirpato nella Clinica fino dalla state 1843: esso offriva una parete densa ed opaca con una tonaca interna lamellare ed una tonaca esterna cellulare assai fitta, e conteneva della materia crassa, ed una massa di capelli bruni, lunghi, perfettamente sviluppati, parte liberi e parte sporgenti dalla faccia interna della cistide. Ora io ho fatto delle sezioni verticali di questa cistide, laddove appunto uscivano i peli: ed i follicoli sebacei accanto ai peli in grembo alla tela cellulare si vedevano assai chiaramente, come si vedono nella citata figura a 36 d'ingrandimento; essi sono piccoli e coartati dalla lunga dimora nello spirito di vino: ma la loro forma ed il loro rapporto sono precisamente come nei peli o follicoli naturali della pelle.

La figura 14 della Tavola III presenta il lembo di una cistide meliceride sottomentale, grossa un limone, esistente da parecchi anni, che io ho estirpato nella Clinica il marzo 1850 ad una giovane contadina, Giuseppa Bono di Trebecco. Il lembo è stato semplicemente spogliato della cellulosa periferica, e dispiegato fra due vetri a 64. Anche in questo pezzo, ad onta del tempo e della dimora per cinque anni nello spirito di vino, i follicoli apparivano chiari al di là dell'epidermide, come appajono nell'indicata figura: vi hanno dei follicoli addetti alla guaina dei peli che spuntano

fuori dalla faccia interna della cistide, e dei follicoli indipendenti, semplici e composti, a rosette, ripieni di corpuscoli crassi e di peli. La cistide, esplorata in tutti i punti, presentava lo stesso aspetto del lembo quivi raffigurato.

La figura 15 della Tavola III offre un pezzo di parete di un meliceride grosso un uovo colombino formatosi in alcuni mesi sulla parotide destra di una giovane contadina, Modesta Pelizza, della Lomellina, operata nella Clinica il marzo 1856. Il cencio della cistide fu preparato come nel caso precedente ed a fresco: ed il medesimo all'ingrandimento 64 mostra tra mezzo ai follicoli sebacei alcune ghiandole sudorifere *a*, *b*, *c* ed il condotto *d* senza bulbo.

Le figure 9, 10 e 11 della Tavola II appartengono allo stesso pezzo, ossia ad una cistide pelosa, del volume di una fava, situata all'angolo esterno del sopracciglio destro sotto il muscolo orbicolare, ove si manteneva stazionaria da circa 20 anni. Il paziente era Pietro Fanciotti di Olevano in Lomellina, il quale entrato nella Clinica venne operato l'anno 1856. La cistide attaccata al margine sopraorbitale era di pareti sottili, semi-trasparenti, e ripiena di capelli neri perfettamente sviluppati, liberi ed aderenti, bagnati da un umore albuminoso biancastro: ed alla sua faccia interna sotto il microscopio presentava dei follicoli sebacei come i pezzi precedenti, e come la maggior parte dei meliceridi e delle cistidi pelose: ma le particolarità di questo tumore, che non mi ricordo di avere mai riscontrato in altri, erano due tubercoli granulosi giallicci *a*, *b* (fig. 9), *a* (fig. 10, Tav. II), accollati alla faccia esterna della cistide e dei peli rivestiti di guaina, i quali col loro bulbo nascendo nella cellulosa esterna attraversavano il corpo *a* e la cistide, e penetravano nella cavità della medesima (fig. 10, Tav. II). Nella figura 9 il tumore è rappresentato intero; nella figura 10 dimezzato; ed in entrambe, maggiore del vero per la facilità della veduta. Il corpo *a* (fig. 9 e 10, Tav. II) avea naturalmente il volume

di un pisello; il corpo *b*, di una lenticchia, e spogliati del tessuto cellulare che li ravviluppava, si mostravano come un gruppo di grani: e questi grani sotto le lenti di Raspail si dispiegavano per veri follicoli semplici e composti, di varia forma e grandezza, e ripieni di sego. Nel corpo *a* (fig. 9 e 10, Tav. II), vi erano 8 o 10 peli che lo attraversavano dal di fuori per penetrare nella cistide, e tenevano in appendice alla loro guaina uno o due dei mentovati follicoli: cosicchè si può dire che le ghiandole sebacee componenti lo stesso corpo *a* si erano sviluppate intorno ai peli e loro appartenevano; ma tanto nel corpo *a* come nel corpo *b* (fig. 9, Tav. II) vi erano delle ghiandole isolate che non avevano rapporto coi peli. Nella fig. 11 (Tav. II) io ho rappresentato alcune di queste ghiandole con e senza peli, come si vedevano isolatamente ad un ingrandimento di 36. Il caso Fanciotti adunque dimostra che intorno ad una cistide pelosa primitiva e profonda nata fra i muscoli e le ossa possono svilupparsi di nuovo dei gruppi di grosse ghiandole sebacee semplici e composte, indipendenti ed unite ai peli, ed in tutto analoghe alle ghiandole naturali.

# DESCRIZIONE DELLE TAVOLE

## TAVOLA PRIMA

Fig. 1 e 2. Ghiandole sebacee naturali di due peli della barba in un uomo adulto estratti a nudo colla macerazione: ingrandimento 112.

Fig. 3 e 4. Due ghiandole sebacee naturali semplici o ad un solo lobo in una donna adulta: di cui la prima dell'areola non offre peli; e la seconda del sopracciglio contiene dei peli, che spuntano dall'orificio: ingrandimento come sopra.

Fig. 5 e 6. Due ghiandole naturali composte, od a più lobi, del naso in una donna adulta: di cui la prima, più grande, contiene dei peli; la seconda, minore, non ne contiene: ingrandimento come sopra.

Fig. 7 e 8. Due ghiandole naturali composte, od a più lobi, in forma di rosette delle piccole labbra della vulva in una donna adulta: ingrandimento come sopra.

Ho prodotto le otto figure precedenti sulle ghiandole sebacee unicamente per mettere sott'occhio del lettore le principali varietà di queste ghiandole nello stato normale, e poterle confrontare colle forme morbose che esse presentano nelle figure seguenti.

Fig. 9. Tumore sebaceo allo sterno della paziente Sforzini, rappresentato nella sua grandezza naturale col lembo di pelle al di sopra, la setola entro il foro, i due inviluppi della cistide preparati, e la cavità aperta.

Fig. 10. Elementi della materia contenuta e della raschiatura dell' epitelio interno della cistide sebacea precedente, riconosciuti dopo 16 anni di conservazione del pezzo nello spirito di vino.

*a*, corpuscoli crassi;

*b*, cristalli di margarina;

*c*, celle epiteliali nucleate, rappicciolite dalla lunga dimora nello spirito di vino;

*d*, peli.

Questi ultimi si vedevano con una lente semplice; gli altri elementi ad un ingrandimento di 100 a 300.

Fig. 11. Tumore sebaceo della paziente Capella, disegnato della grandezza naturale sulla palpebra superiore dell'occhio sinistro vicino all'angolo interno, ove si trovava innanzi l'operazione. Il forellino escretore dell'apice ombelicato del tumore è chiuso dall' epidermide.

Fig. 12. Tumore precedente visto di profilo, preparato dopo l'operazione, col lembo di pelle al di sopra; la setola entro il foro, i due inviluppi distinti della cistide, e l'interna cavità aperta.

Fig. 13. Tumore sebaceo della sura dell'infermo Cavagna, avente il volume e la forma di un uovo gallinaceo; il lembo di pelle al di sopra, il forellino escretore nel mezzo: due inviluppi separati della cistide e la cavità aperta. Questo tumore esisteva da oltre 30 anni; e da circa 10 anni si era convertito in una cistide purulenta.

Fig. 14. Tumore sebaceo al petto del cadavere Belcredi, disegnato di profilo alla sua grandezza naturale col lembo di pelle al di sopra, la setola introdotta nel foro; diverse pagine preparate della cistide, e la cavità aperta.

*a*, celle epidermoidali mancanti di nucleo della materia contenuta nel tumore precedente: ingrandimento 308.

Fig. **15**. Pinna nasale sinistra del cadavere Belcredi, con un rilievo od una gibbosità nel mezzo formata dai follicoli sebacei sottoposti ingrossati. Sulla pelle di questa gibbosità si vedono i pori notabilmente ingranditi.

Fig. **16**. Elementi della materia dei follicoli sebacei del pezzo antecedente, fatta uscire colla semplice pressione dai pori ampliati della pelle.

*a*, corpuscoli crassi;
*b*, cristalli;
*c*, celle epiteliali;
*d*, peli.

Fig. **17**. Spaccato della pinna nasale Belcredi prodotta nella fig. **15**, con una serie di follicoli sebacei ingrossati, i quali formano la gibbosità della stessa pinna. Questi follicoli sono rappresentati come si vedevano nel pezzo attraverso una lente comune.

Fig. **18**. Quattro follicoli semplici del naso Belcredi *a*, *b*, *c*, *d* coll'ingrandimento **36** delineati per mostrarne la varietà della forma.

Fig. **19**. Quattro follicoli composti *e*, *f*, *g*, *h* dello stesso pezzo, e coll'ingrandimento precedente, prodotti per dimostrare le deformazioni che essi subirono nello sviluppo.

Fig. **20**. Quattro follicoli composti, *i*, *k*, *l*, *m*, della stessa pinna Belcredi, e collo stesso ingrandimento **36**, i quali offrono altre maniere di deformità.

Fig. **21**. Follicolo semplice del naso Belcredi, coll'ingrandimento **36**, il quale mostra i peli contenuti, e due dei medesimi che escono perforando la parete del fondo.

---

## TAVOLA SECONDA.

Fig. 1. Tumore nasale a più lobi del paziente Restelli, rappresentato di fronte nella sua grandezza naturale, e formato dallo sviluppo esorbitante delle ghiandole sebacee sottoposte. La superficie presenta qua e là dei pori ampliati e delle setole entro i medesimi.

Fig. 2. Lembo di pelle del tumore precedente, visto sulla faccia esterna attraverso una lente comune, per mostrare i pori ampliati che permettono delle setole.

Fig. 3. Preparato delle cistidi sebacee ingrossate del naso Restelli tolto dai lobi della pinna sinistra dopo l'operazione. Queste cistidi viste alla grandezza naturale sono sgombrate dal tessuto cellulare interstiziale che le seppelliva, e pendono dalla faccia interna del corio, a cui sono attaccate.

Fig. 4. Lembo di pelle del tumore nasale Restelli, il quale sulla faccia interna offre la preparazione di due grosse ghiandole sebacee lobulari o composte *a*, *a*; e poi di una terza *b* di forma conica dimezzata, vacua, e dentro una setola.

Fig. 5. Lembo di un follicolo sebaceo del naso Restelli, veduto sulla faccia interna all'ingrandimento **112** per mostrare i peli che si erano sviluppati nella spessezza della sua parete sotto l'epitelio.

Fig. 6. Follicolo sebaceo dimezzato, svuotato e veduto all'ingrandimento **36** per mostrare gli orificii dei lobi che si aprono sulla faccia interna del medesimo. Questo follicolo fu tolto dal pezzo rappresentato nella figura **3**.

Fig. 7. Corpuscoli crassi e cristalli componenti il sego contenuto nelle cistidi sebacee precedenti.

Fig. 8. Celle o squamme epiteliali nucleate risultate dalla raschiatura dell'epitelio dei follicoli precedenti.

Fig. 9. Cistide pelosa del paziente Fanciotti, demolita dal sopracciglio destro fra il muscolo orbicolare ed il margine sopraorbitale. Questa cistide è rappresentata due volte il vero; porta sulla faccia esterna due corpi granulosi ghiandolari, *a* e *b*, formati ciascuno di un gruppo di follicoli sebacei nuovi. Al di sotto del corpo *a* si vedono i bulbi di parecchi peli, i quali lo penetrano per entrare nella cavità del tumore.

Fig. 10. Cistide precedente dimezzata per mostrare i peli, i quali nati al di fuori coi loro bulbi in grembo alla tela cellulare esterna, penetrano il corpo ghiandolare *a*, e la cistide stessa per entrare in cavità.

Fig. 11. Pelo e follicoli sebacei isolati tolti dai corpi ghiandolari *a* e *b* della cistide precedente, e visti all'ingrandimento 36.

---

## TAVOLA TERZA.

Fig. 1. Naso del paziente De Paoli, veduto di fronte col tumore ulcerato sul dorso formato dai follicoli sebacei ingrossati.

Fig. 2. Tumore del naso De Paoli demolito e veduto sulla faccia posteriore risultata dal taglio, colla preparazione dei follicoli sebacei, come si mostravano all'occhio nudo dopo la rimozione del tessuto celluloso interstiziale.

Fig. 3. Sezione del tumore precedente, ove i follicoli sebacei interi ed aperti sono più isolati e disgiunti, onde farne meglio conoscere il volume e la forma.

Fig. 4. Acori riconosciuti entro i follicoli del tumore De Paoli all'ingrandimento 308, e di cui alcuni mancano dei piedi, o per dir meglio non permisero di vederli.

Fig 5. Tumore secondo riprodotto del naso De Paoli veduto dopo l'esportazione sulla faccia convessa formato dalle granulazioni del tessuto cellulare sottocutaneo, e disseminato alla superficie di minimi fori e di rime o screpolature da cui gemeva sotto la pressione la materia sebacea dei follicoli. Nel punto *a* avendo tolto ad arte lo strato delle granulazioni, subito al di sotto si misero allo scoperto i grani che si vedono delle ghiandole sebacee ingrossate.

Fig. 6. Tumore precedente veduto sulla faccia posteriore risultata dal taglio, e formato interamente dalla massa delle ghiandole sebacee intumidite: queste ghiandole erano così agglomerate, che bisognò cogli spilli disgiungerle rompendo il tessuto cellulare tra mezzo, onde farle palesi. Nel centro esse sono più chiare, perchè preparate; alla periferia più incerte, perchè senza preparazione, ossia rappresentate come si vedevano dopo l'esportazione del tumore.

Fig. 7. Alcuni follicoli del pezzo precedente isolati, e come apparivano attraverso una lente comune per dimostrarne meglio la forma. Questa figura è ad un di presso analoga alla figura 3 appartenente al primo tumore.

Fig. 8. Lembo di pelle del dorso del naso tolto dal cadavere De Paoli al di sopra dei tumori precedenti, spogliato nel mezzo dell'epidermide, con diversi tumori follicolari sebacei sulla faccia esterna passati attraverso le maglie del corio ammollito ed ulcerato: cosicchè questi tumori, come si scorgono, giacciono fra la pelle e la cuticola; e nel mezzo appajono nudi per essere stato quest'ultimo inviluppo ripiegato, mentre verso la periferia ne sono velati.

Fig. 9. Sezione verticale di un altro lembo di pelle del naso levata dal cadavere De Paoli nella quale si vedono, attraverso le lenti di Raspail delle ghiandole sebacee semplici e composte, *a*, *a*, *a*, intumidite,

isolate ed ancora situate sotto lo strato del corio; ed un ammasso di grani c risultati dall'intumescenza dei lobi e degli acini di altre ghiandole composte, i quali, consumato il corio, giacciono subito sotto l'epidermide

Fig. 10. Tre ghiandole composte ed ingrossate della sezione precedente, viste all'ingrandimento 36.

Fig. 11. Lembo di pelle della guancia destra del cadavere De Paoli, veduto sulla faccia esterna attraverso una lente comune, per dimostrare l'ingrandimento notabile dei pori.

Fig. 12. Sezione verticale della pelle della guancia destra del cadavere De Paoli con una serie di follicoli sebacei semplici e composti, e due peli. I follicoli sono ingrossati e turgidi di sego, che versavano in copia sotto la pressione dai pori ampliati: ma essi non avevano rilevata nè consumata la pelle che li ricopriva, come i follicoli del naso che si scorgono nella figura 9.

Fig. 13. Sezione verticale della cistide pelosa della nuca, del volume di un uovo di gallo, di pareti dense ed opache, ripiena di capelli e di materia crassa del paziente Ghiselli. La cistide avea una tonaca interna propria lamellare, ed una tonaca esterna cellulare assai fitta. Ora nella sezione verticale che è rappresentata dalla figura, si vedono all'ingrandimento 36 le due pagine suddette, e tre peli col loro bulbo, la loro guaina e due ghiandole sebacee nuove perfettamente analoghe alle naturali sviluppatesi in grembo alla tonaca cellulare.

Fig. 14. Largo lembo della cistide meliceride sottomentale, grossa un limone, della paziente Bono. Questa cistide era alla sua faccia interna ricoperta di una vera epidermide: ed al di sotto avea una parete cellulare piuttosto fitta, in seno alla quale si trovavano i bulbi dei peli e molte ghiandole sebacee nuove. Ora la figura mostra appunto la faccia interna del lembo dispiegata sotto il microscopio a 64, con diversi peli muniti di ghiandole sebacee, ed altre ghiandole libere di varia grandezza quali apparivano attraverso l'epidermide.

Fig. **15**. Lembo della cistide meliceride facciale grossa un uovo colombino della paziente Pelizza: il quale all'ingrandimento **64** sulla faccia interna attraverso l'epitelio mostra in mezzo a dei peli e delle ghiandole sebacee tre ghiandole sudorifere di varia mole, *a*, *b*, *c*, ed un condotto *d* senza bulbo.

Fig. **16**. Spaccato del tumore follicolare sebaceo della guancia del paziente Verdi Giovanni, il quale presenta due lobi e due concamerazioni; una grande corrispondente al corpo del tumore; e l'altra piccola comunicante colla prima per un'apertura intermedia. Il poro che serve di orificio escretore è eccentrico ed indicato da una setola.

1
2
3
4
5
6
7
8
9
10
a
b
c
d
11
12
13
14
a
15
16
a
b
c
d
17
18
a
b
c
d
19
e
f
g
h
20
i
k
l
m
21


2
1
4
a
a
b
5
7
6
8
9
b
a
3
11
10
a

1

2

3

16

4

5

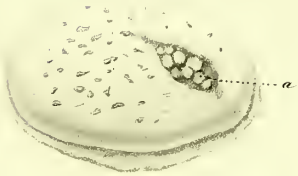


6

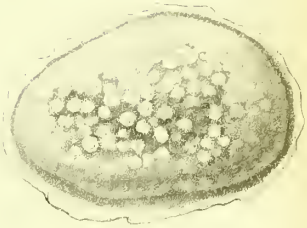

7

8

9

10

11

12

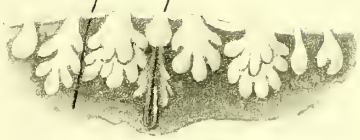

13

14
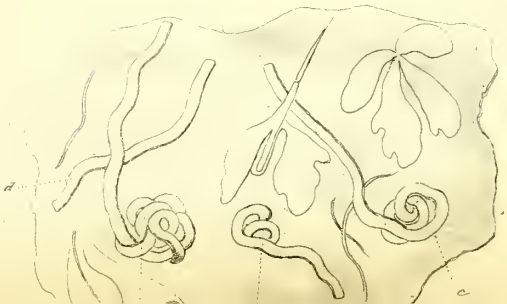
15